MARIANA MENEZES DOS REIS

PROGNÓSTICO DE MARCHA EM CRIANÇAS PORTADORAS DE MIELOMENINGOCELE

Monografia apresentada à disciplina Trabalho de Conclusão de Curso, como requisito parcial à conclusão do Curso de Fisioterapia da Universidade Católica de Brasília.

Orientadora: Prof. MSc. Maria Beatriz Silva e Borges.

BRASÍLIA
2002

TERMO DE APROVAÇÃO

MARIANA MENEZES DOS REIS

PROGNÓSTICO DE MARCHA EM CRIANÇAS PORTADORAS DE MIELOMENINGOCELE

Monografia aprovada como requisito parcial para a conclusão do Curso de Fisioterapia da Universidade Católica de Brasília

Orientadora: Prof. MSc Maria Beatriz Silva e Borges
Supervisora de Estágio em Fisioterapia Neuropediátrica

Banca: Prof. MSc Juliana de Faria Fracon
Coordenadora de Estágio do Curso de Fisioterapia da UCB

Prof. Raquel Aboudib Assad
Supervisora de Estágio em Fisioterapia Neuropediátrica

Brasília, 13 de novembro de 2002

Dedico esse trabalho às crianças portadoras de mielomeningocele, que possuem uma limitação física, e algumas vezes uma limitação mental, mas seus corações são iguais ou até maiores que os nossos, e por isso merecem todo o esforço de nosso trabalho, e nosso carinho.

AGRADECIMENTOS

- Em primeiro lugar a DEUS, por ter entrado em minha vida e ter me feito descobrir que não há felicidade sem a Sua presença, obrigada por me permitir essa conquista, que me abrirá portas para tantas outras;
- Aos meus PAIS, palavras agora são poucas para tentar demonstrar o quão grande é o meu agradecimento pela confiança incondicional que sempre foi depositada na minha capacidade, sem cobranças e com carinho de sobra para as incontáveis horas de desespero e intolerância, espero ter correspondido a tantos investimentos, obrigada por tudo, eu AMO vocês mais que tudo no mundo;
- Aos meus IRMÃOS, uma sempre presente e grande amiga (cada vez mais), o outro bem distante e ao mesmo tempo sempre demonstrando o seu apoio, obrigada pela presença de vocês em mais essa etapa de minha vida, amo vocês;
- À professora BIA, que além de orientadora se tornou uma pessoa amiga, sempre carinhosa e atenciosa;
- À CELESTE amiga de minha mãe que prontamente aceitou realizar a revisão de português do meu trabalho, obrigada pelo carinho;
- Às minhas colegas de estágio, KARLLA, MÁRCIA, MEL, MUSA (mesmo longe você será sempre parte de nosso grupo) e VAN, pessoas tão especiais que além de colegas serão para sempre minhas amigas. Encerramos a etapa mais difícil de nossas vidas até aqui juntas, e aprendemos umas com as outras que diferenças fazem a gente crescer e muitas vezes características que consideramos como defeito se tornam qualidades em pessoas especiais. Obrigada por tudo o que cada uma me ensinou, vocês moram no meu coração;
- Aos meus tantos outros amigos, em especial THAISIS (minha melhor amiga), MI, PATI, ALÊ, VIVI, TIÇA, CLAUDINHA, ALÊ, KÁ, cada um especial a sua maneira, obrigada pelo apoio e pelas horas de curtição para tentar esquecer um pouco o stress (ninguém é de ferro!!!). A vida é feita de pequenos momentos e com certeza no meu coração estarão guardados todos aqueles que passamos juntos;

- Aos MESTRES que são os grandes responsáveis pelo sucesso de cada formando, todos vocês são pessoas muito especiais que vão ter o meu agradecimento eterno, em especial o professor GUSTAVO, grande ídolo e

excepcional profissional; a professora ÉRIKA, pessoa amiga e excelente fisioterapeuta, o seu amor pela profissão é contagiante; e a professora RAQUEL, que iniciou o meu contato com as crianças, hoje a alma da minha profissão, sempre muito atenciosa e pronta a trocar informações;

- E, finalmente, ao ZÉ. Difícil colocar em palavras a importância de sua pessoa em minha vida. Obrigada pelo carinho, pela atenção, pelas broncas tão necessárias, por me ensinar tanto, por me mostrar que nunca se deve desistir de nossos sonhos... Você foi, é e sempre será uma pessoa extremamente importante em minha vida e sempre terá um lugar especial em meu coração, aconteça o que acontecer. Minha gratidão e admiração por você é eterna!
- E à todos os que eu esqueci de citar e direta ou indiretamente contribuíram para a realização desse trabalho.

SUMÁRIO

LISTA DE FIGURAS.....viii
LISTA DE ABREVIATURAS.....ix
RESUMO.....x
1.INTRODUÇÃO.....01
2.REVISÃO BIBLIOGRÁFICA.....02
2.1 EMBRIOGÊNESE DO SISTEMA NERVOSO.....02
2.2 CONCEITO.....03
2.2.1 Espinha Bífida Oculta.....03
2.2.2 Espinha Bífida Cística.....04
2.2.2.1 Meningocele.....04
2.2.2.2 Mielomeningocele.....05
2.3 INCIDÊNCIA.....06
2.4 ETIOLOGIA.....07
2.5 DIAGNÓSTIO PRÉ-NATAL.....08
2.6 PATOGÊNESE.....09
2.7 MANIFESTAÇÕES CLÍNICAS.....10
2.7.1 Mal formação de Arnold Chiari.....11
2.7.2 Hidrocefalia.....12
2.7.3 Hidromielia ou Seringomielia.....12
2.7.4 Aderências de Medula Espinhal.....12
2.7.5 Deformidades.....13
2.7.5.1 Deformidades da coluna.....13
2.7.5.2 Deformidades dos membros inferiores.....15
2.7.5.2.1 Luxação de quadril.....15
2.7.5.2.2 Deformidades de pé.....15
2.7.5.2.3 Flexão de quadril.....16
2.7.6 Distúrbio Motor.....16

2.7.7 Distúrbio Urodinâmicos.....16
2.7.8 Osteoporose e Fraturas.....17
2.7.9 Distúrbios de Sensibilidade.....17
2.7.10 Distúrbio Cognitivo.....18
2.8 AVALIAÇÃO DO RECÉM NASCIDO.....18
2.8.1 Exame da Motricidade.....19
2.8.2 Exame da Sensibilidade.....19
2.8.3 Avaliação dos Reflexos.....19
2.8.4 Avaliação de Bexiga e Intestino.....20
2.9 TRATAMENTO.....20
2.10 TRATAMENTO FISIOTERAPÊUTICO.....21
2.11 ÓRTESES.....22
2.12 PROGNÓSTICO DE MARCHA NA MIELOMENINGOCELE.....25
2.12.1 Sistema de Classificação do Nível Neurológico da Lesão.....26
2.12.2 Classificação Funcional da Deambulação.....27
2.12.3 Prognóstico de Marcha.....28
3. METODOLOGIA.....34
4. DISCUSSÃO.....35
5. CONCLUSÃO.....38
REFERÊNCIAS BIBLIOGRÁFICAS.....39

LISTA DE FIGURAS

FIGURA 1 – EMBRIOGÊNESE DO SISTEMA NERVOSO.....03
FIGURA 2 - ESPINHA BÍFIDA OCULTA.....04
FIGURA 3 – ESPINHA BÍFIDA CÍSTICA: MENINGOCELE.....05
FIGURA 4 – ESPINHA BÍFIDA CÍSTICA: MIELOMENINGOCELE.....06
FIGURA 5 – MIELOMENINGOCELE TORACOLOMBAR FECHADA.....06
FIGURA 6 – MIELOMENINGOCELE TRÁCICA FECHADA.....06
FIGURA 7 – TIPOS BÁSICOS DE LESÃO NEUROLÓGICA NA MMC.....11
FIGURA 8 – LORDOSE.....13
FIGURA 9 – ESCOLIOSE.....14
FIGURA 10 – CIFOSE LOMBAR.....15
FIGURA 11 – PÉ EQUINOVARO.....16
FIGURA 12 – ÓRTESE AFO.....23
FIGURA 13 – ORTESE HKAFO.....24
FIGURA 14 – ÓRTESE TLSHKAFO.....24
FIGURA 15 – ÓRTESE DE MARCHA RECÍPROCA.....25
FIGURA 16 – PARAPÓDIO.....26
FIGURA 17 – PARAPÓDIO.....26

LISTA DE ABREVIATURAS

AFO	ÓRTESE TORNOZELO – PÉ
HKAFO	ÓRTESE JOELHO-TORNOZELO-PÉ
L	LOMBAR
MMC	MIELOMENINGOCELE
S	SACRAL
SNC	SISTEMA NERVOSO CENTRAL
T	TORÁCICA
TLSHKAFO	ÓRTESE TÓRACOLOMBOSSACRA JOELHO-TORNOZELO-PÉ

RESUMO

A mielomeningocele é uma patologia que ocorre devido ao mau fechamento do tubo neural durante o primeiro mês do período embrionário. Suas seqüelas dependerão do nível neurológico da lesão, e esse nível neurológico também será o principal fator para prever um futuro prognóstico de marcha a esses pacientes. Diversos outros fatores associados podem vir a influenciar esse prognóstico. O objetivo desse trabalho é mostrar a influência do nível da lesão e dos fatores associados na futura deambulação de crianças portadoras dessa patologia. Para isso, foi realizada uma revisão bibliográfica sobre o assunto. Com base nos resultados dessa pesquisa, observou-se que para se fechar confiavelmente o quadro de deambulação da criança, se faz necessário uma avaliação completa de cada uma, onde serão observadas suas características individuais, que juntamente com seu quadro neurológico poderão fornecer um prognóstico confiável.

Palavras – chave: embriologia do SNC, mielomeningocele, nível neurológico da lesão, tratamento, fisioterapia, prognóstico de marcha.

1 - INTRODUÇÃO

A maioria das crianças nasce sem problemas e, apesar das muitas características individuais que as diferem umas das outras, a seqüência de desenvolvimento é bastante previsível. Crianças com deficiências de desenvolvimento, como no caso da mielomeningocele, também se desenvolvem de modo previsível, mas com cronologia diferente das outras crianças. A intervenção adequada e precoce para as crianças com necessidades especiais pode ajudá-las a viver, brincar, aprender e trabalhar com melhor êxito.

Tanto a espinha oculta como a cística são defeitos na formação da coluna vertebral que se caracterizam pela falta de fechamento dos elementos posteriores do arco vertebral. A anomalia mais freqüente e grave é a mielomeningocele, que é um tipo de espinha bífida cística aonde há um abaulamento da medula e das meninges. Esse abaulamento pode apresentar qualquer forma ou tamanho e se localizar em qualquer nível da coluna.

O tipo e a intensidade das deficiências neurológicas e funcionais dependem do local e do tamanho da lesão. A localização mais freqüente da mielomeningocele é a região lombossacra.

A possibilidade da criança portadora de mielomeningocele vir a realizar marcha dependerá do nível da lesão e de uma série de outros fatores que podem estar associados a essa patologia.

O objetivo desse trabalho é analisar a importância dos fatores que poderão influenciar na aquisição de marcha das crianças portadoras de mielomeningocele, e discutir até que ponto o nível da lesão é determinante para classificar a criança como não deambuladora.

2 – REVISÃO BIBLIOGRÁFICA

2.1 - EMBRIOGÊNESE DO SISTEMA NERVOSO

O esboço que dará origem ao sistema nervoso surge por volta de 18 dias do período gestacional, e se desenvolve do ectoderma situado na região médio dorsal do embrião, à frente do nó de Hensen e acima do cordomesoderma. Junto com a regressão da linha primitiva, a notocorda dirige-se caudalmente, e o ectoderma acima dela também será induzido a formar tecido neuroblástico. Forma-se então uma placa alongada, em forma de chinelo, sendo mais larga na extremidade cefálica, na região médio dorsal do embrião. Esta é a chamada placa neural, consistindo em um espessamento ectodérmico. Logo após, as bordas laterais dessa placa neural elevam-se formando as pregas neurais. O espaço entre essas pregas forma o sulco neural. As pregas neurais crescem e vão se fundir na linha média, originando o tubo neural (GARCIA, 1991).

O fechamento do tubo neural tem início com 20 a 21 dias de idade do embrião, e começa quase no meio da extensão céfalocaudal do sistema nervoso, que corresponde à futura região cervical. Nos dois dias seguintes, há o fechamento cefálico e caudalmente de uma forma que faz lembrar um zíper. Quando as partes cefálica e caudal do tubo neural ainda estão abertas, são chamadas, respectivamente, de neuróporo anterior e neuróporo posterior. O neuróporo anterior fecha-se no ou antes do vigésimo sexto dia e o neuróporo posterior antes do final da quarta semana (MOORE, 1990; CARLSON, 1996) (FIGURA 01).

De acordo com GARCIA, (1991) quando o tubo neural termina de fechar-se, no final da quarta semana de desenvolvimento, ele se separa do ectoderma que o recobre. Às vezes esse fechamento não é completo ao longo de todo o tubo neural, ou pode ser restrito a pequenas áreas, causando defeitos de maior ou menor significado. Quando as malformações envolvem a região caudal do tubo neural e dos arcos vertebrais, são conhecidas como espinha bífida e podem representar uma grande variedade de anomalias.

FIGURA 01 – EMBRIOGÊNESE DO SISTEMA NERVOSO

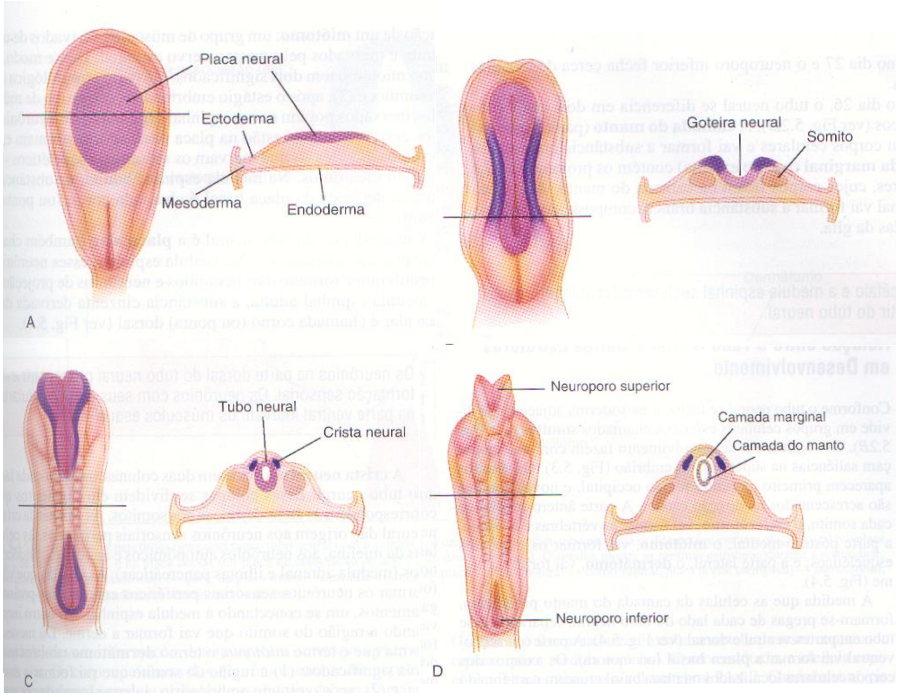

FONTE: Lundy – Ekman, 2000.

2.2 - CONCEITO

Segundo RATLIFFE (2000), espinha bífida, ou mielodisplasia, é um grupo de malformações congênitas das vértebras e da coluna espinhal. Refere-se às vértebras malformadas (espinha) que não fecharam completamente e parecem estar divididas em duas (bífida).

Foram descritos diversos tipos de espinha bífida, desde o defeito mais sutil, a espinha bífida oculta, até a mielomeningocele, mais grave e sintomática (SHEPHERD, 1996).

2.2.1 – Espinha Bífida Oculta

Este defeito consiste em uma falta de fusão dos corpos vertebrais na linha média, sem protusão da medula espinhal ou das meninges. Podem estar presentes

alterações cutâneas no nível da falha ou alterações anatomopatológicas da medula. A maioria dos indivíduos é assintomática. Ocorre mais freqüentemente na coluna lombar envolvendo as falhas de L5 e S1. Apesar de, na maioria das vezes, o tecido nervoso não ser afetado, em outras os sintomas neurológicos podem ocorrer com o crescimento do paciente, e a característica mais comum nesse tipo de lesão é a anormalidade do controle da bexiga, podendo surgir também paresias lentamente progressivas ou perda da sensibilidade de membros inferiores, levando a distúrbios da marcha (SHEPHERD,1996; ARVIN,1997 ; THOMSON,2002) (FIGURA 02).

FIGURA 02 – ESPINHA BÍFIDA OCULTA

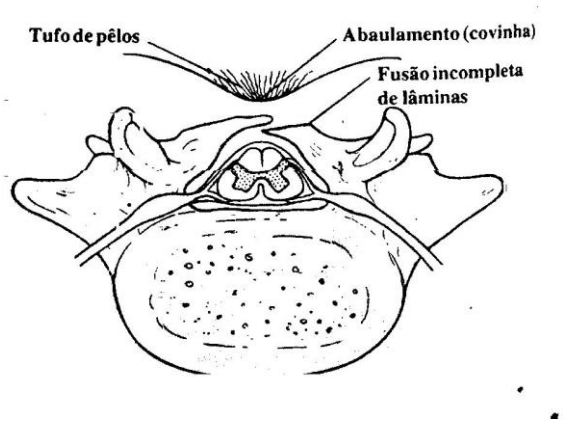

Fonte: Thomson, 2002.

2.2.2 – Espinha Bífida Cística

Segundo RATLIFFE (2000), a má formação das vértebras pode permitir a protusão de tecido do canal espinhal, formando um saco revestido ou não de pele, e podendo conter tecido nervoso.

2.2.2.1 – Meningocele

Os arcos vertebrais não se fundiram e existe herniação das meninges, formando uma saliência que contém líquido cefalorraquidiano. O saco é revestido

por pele ou por membranas. A medula espinhal fica no canal vertebral e é normal, e geralmente não há sinais de anomalia neurológica. Geralmente não encerra nenhuma ameaça ao paciente (SHEPHERD, 1996; ARVIN,1997; THOMSON,2002) (FIGURA 03).

FIGURA 03 – MENINGOCELE

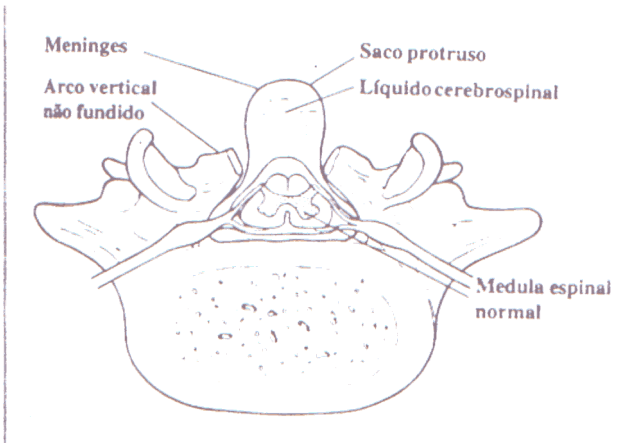

Fonte: Thomson, 2002

2.2.2.2 – Mielomeningocele (MMC)

De acordo com BANNISTER (1998), a MMC está certamente classificada como um dos mais graves defeitos do tubo neural que afetam o desenvolvimento do SNC e está associado a estruturas ósseas.

É a forma mais grave de espinha bífida e sempre há dano neurológico, e se caracteriza pela presença de um cisto na região dorsal. A parede do cisto é geralmente formada, da periferia para o centro, por pele normal, pele anormal com formações angiomatosas, dura-máter e pia-aracnóide e, em seu centro, por uma placa de tecido nervoso degenerado. O tecido nervoso encontra-se às vezes preso à superfície interna de uma das membranas e em outros casos está exposto a céu aberto. O defeito pode localizar-se em qualquer nível da coluna, sendo mais freqüente na região lombossacra. No tipo mais grave de MMC, chamado rasquisquise, não há saco protuso ou pele cobrindo e a medula espinhal fica exposta na superfície (DIAMENT,1996; SHEPHERD,1996; THOMSON,2002).

Segundo LONG e CINTAS (2001), os sintomas vão depender do local e da extrusão da medula espinhal, variando de paresia leve e limitada continência de bexiga e intestino até paraplegia completa, associada a hidrocefalia, o que irá requerer drenagem de líquido céfalo-raquidiano (FIGURAS 04, 05 E 06).

FIGURA 04 – MIELOMENINGOCELE

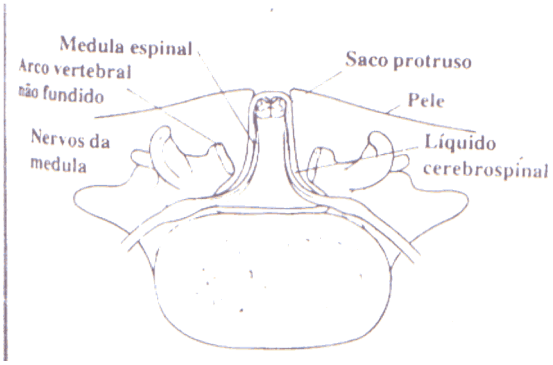

Fonte: Thomson, 2002

FIGURAS 05 e 06 – MMC TORACOLOMBAR FECHADA

Fonte: Diament, 1996

Fonte: Diament, 1996

2.3 – INCIDÊNCIA

A incidência da MMC tem sido motivo de muitos estudos epidemiológicos, variando de acordo com a região devido a uma série de fatores. Mas, de uma maneira genérica, pode-se afirmar que seja de 1:1.000 nativivos. Quanto ao sexo, há uma pequena preponderância entre as mulheres. A incidência entre negros é menor em todo o mundo. Sua variação geográfica é indiscutível, e pode ser influenciada pelo aspecto étnico da população (DIAMENT, 1996).

De acordo com BURNS (1999), a incidência mais elevada é na Grã-Bretanha, onde varia entre 3 e 6 por 1.000 recém nascidos. Nas mulheres que já tiveram um filho ou feto com MMC, aumenta o risco de outros casos em gestações subsequentes.

Segundo MARCONDES (1999), a incidência de espinha bífida em São Paulo é de 10,4/10.000 nascidos vivos.

Nos últimos 40 anos, tem diminuído a incidência de espinha bífida em todo o mundo. Acredita-se que os motivos para esse declínio seja em parte pela atenção que tem sido dada às deficiências nutricionais, que é um fator predisponente a esse defeito da medula espinhal. Outra causa para esse declínio seria o aprimoramento dos exames pré-natais (RATLIFFE,2000).

De acordo com IGLESIAS et al. (2000), estudos na população demonstraram um aumento na sobrevida à longo prazo, que atualmente chega a 80%.

2.4 – ETIOLOGIA

A causa da MMC é desconhecida mas, assim como todos os defeitos de fechamento do tubo neural, está associada a várias síndromes genéticas, porém nenhum gene foi identificado para o defeito. A nutrição também é um fator de desenvolvimento dessa anomalia. Vários estudos forneceram forte evidência de que a deficiência materna de ácido fólico está associada à espinha bífida, então o uso materno dessa substância durante a gravidez reduz a incidência de defeitos do tubo neural em gestações de risco (ARVIN, 1997; RATLIFFE, 2000).

Segundo os mesmos autores, certas drogas aumentam o risco de MMC. O ácido valpróico, que é um anticonvulsivante eficaz, pode causar defeitos do tubo neural em 1 a 2% das gestações se for administrado durante a gravidez. O consumo excessivo de álcool pela mãe no primeiro trimestre da gravidez também pode provocar espinha bífida. Considera-se que a exposição a agentes teratogênicos antes do período de fechamento do tubo embrionário (aproximadamente na quarta semana de gestação) pode interromper o fechamento normal e provocar o defeito.

A etiologia da MMC varia, podendo ser por fatores genéticos, ambientais ou alimentares, assim como ter a combinação desses fatores como possível causa (BURNS, 1999).

2.5 – DIAGNÓSTICO PRÉ – NATAL

Devido à gravidade da afecção e sua alta morbidade, é importante o aconselhamento genético e o diagnóstico pré-natal das malformações do tubo neural. O diagnóstico pré-natal da MMC pode ser feito por meio da dosagem sérica e amniótica da alfa-fetoproteína, dosagem amniótica de acetilcolinesterase e ultra-sonografia (DIAMENT, 1996; MARCONDES, 1999).

A alfa-fetoproteína humana é uma alfa-1-globulina feto-específica que é produzida pelas células hepáticas embrionárias, saco placentário e trato gastrintestinal do feto. A concentração sérica dessa substância se eleva a partir da 6ª semana de gestação atingindo seu pico entre a 12ª e a 14ª semanas, caindo, progressivamente, até o nascimento. O gradiente de concentração entre o soro fetal e o líquido amniótico é de 200:1, sendo a urina a principal fonte de alfa-fetoproteína para o líquido amniótico. O período ideal para realizar a amniocentese é entre a 14ª e 16ª semanas de gestação, quando a diferença nos níveis dessa substância entre fetos normais e disráficos é máxima. Nessa época, os valores normais são de 10-25ug/ml; em fetos afetados, este valor pode estar aumentado de 2 a 10 vezes (DIAMENT, 1996).

De acordo com SIMPSON (1999), a concentração sérica de alfafetoproteína detecta de 80 a 90% dos casos entre a 14ª e a 20ª semana de gestação.

Segundo BURNS (1999), o aumento dos níveis de acetilcolinesterase, uma enzima do SNC, pode diagnosticar mais especificamente a presença de defeitos abertos do tubo neural, após a 20ª semana de gestação.

De acordo com BANNISTER (1998), a ultrassonografia é usada rotineiramente em todos os fetos, principalmente entre a 18ª e a 20ª semana de gestação, quando uma observação detalhada pode identificar a presença da patologia. Caso a gestação prossiga, outros exames devem ser realizados periodicamente para observação da progressão da doença. A ultrassonografia poderá identificar ventriculomegalia, pobre desenvolvimento cortical, malformação de Arnold Chiari II e a lesão espinhal no início do segundo trimestre de gestação.

GERSOVICH et al. (1999) comparou o uso da ultrassonografia com o uso da ressonância magnética em crianças com espinha bífida, mostrando que a qualidade dos resultados, na maioria das vezes, é o mesmo e, levando-se em conta que a ressonância magnética é um exame de alto custo e que exige a sedação das crianças para a sua realização, a ultrassonografia continua sendo o exame de eleição.

2.6 – PATOGÊNESE

Segundo SHEPHERD (1996), a anatomia patológica da MMC consiste em:

Medula e raízes nervosas – podem ser identificadas algumas células do corno anterior e posterior ao exame histológico do tecido nervoso que se projetou dentro do saco, às vezes apresentando conexão com a musculatura. Muitas vezes as raízes nervosas e os gânglios das raízes posteriores apresentam-se normais. A medula pode estar presa na parte inferior do canal vertebral e, neste caso, as raízes nervosas passam horizontalmente pelos buracos da conjugação. A fixação da medula pode provocar deficiências de caráter progressivo, como hiperreflexia ou paresias musculares, e estas são devidas à tração sobre o cone medular e a cauda eqüina. Nenhuma célula dos cornos anteriores estará intacta se a medula apresentar displasia abaixo do nível da lesão, causando uma flacidez própria da lesão do segundo neurônio motor. Por outro lado, quando algumas células dos cornos anteriores encontram-se preservadas, a criança pode apresentar hiperreflexia, que seria uma característica da lesão do primeiro neurônio motor.

Vértebras – em algumas vértebras pode ocorrer falta de fusão posterior de lâminas e processos espinhosos, enquanto em outras as lâminas deixaram completamente de existir.

Pele – raramente tecido normal reveste a lesão. Aparece uma tumoração saliente no dorso, sendo que lateralmente e na base é recoberta por pele normal, e o vértice da massa tumoral é desprovido de revestimento cutâneo. Podem ocorrer úlceras na superfície. Geralmente há fusão da dura-máter com as bordas da falha cutânea, e o saco fica revestido somente de membrana aracnóide.

Cérebro – 80% dos casos de MMC são acompanhados de hidrocefalia. A causa mais freqüente é a malformação de Arnold-Chiari. Pode ser por estenose do

arqueduto ou por bloqueio do fluxo do líquido cefalorraquidiano entre o quarto ventrículo e o espaço subaracnóide do cérebro, interferindo na reabsorção do líquor. Sem um tratamento adequado, a dilatação dos ventrículos pode comprimir os ossos da caixa craniana, as suturas do crânio apresentam disjunção, a fontanela anterior aumenta e ocorre congestão das veias do couro cabeludo. Existem poucos sinais de hipertensão intracraniana porque o crânio do lactente tem a capacidade de se dilatar.

2.7 – MANIFESTAÇÕES CLÍNICAS

Ao nascimento, a apresentação da criança com espinha bífida varia de acordo com o nível da lesão, com a gravidade e com os problemas associados. O nível da lesão determinará a mobilidade que a criança terá nos membros inferiores. Quanto mais alto for o nível da lesão, maior será o grau de paralisia. Os problemas que podem vir associados à espinha bífida são deficiências ortopédicas e intelectuais (RATLIFFE, 2000).

Segundo DIAMENT (1996), a topografia da lesão é variável, sendo que a incidência é de 25% na região torácica e toracolombar, 40% para a região lombar, 25% para a região lombossacra e 10% para a região sacral.

De acordo com os mesmos autores, quatro tipos clínicos de lesões neurológicas são descritos:

TIPO 1: a medula espinhal é normal até um ponto, depois dele não há função medular ou esta é bastante reduzida, resultando em paraplegia ou paraparesia intensa do tipo flácido, com perda da sensibilidade e arreflexia.

TIPO 2: há uma zona na medula em nível lombar onde não há função nervosa nenhuma. Acima e abaixo dela a medula é normal. Mas, como a porção inferior está desprovida de informações supra-segmentares, comporta-se apenas de maneira reflexa. Ocorre paraparesia flácida e pode haver hiperreflexia, espasticidade e outros reflexos medulares.

TIPO 3: há uma porção de medula displásica entre segmentos normais, acarretando paraparesia espástica com perda discreta da sensibilidade.

TIPO 4: há uma transecção completa da medula em nível torácico, resultando paraplegia crural espástica sensitivo motor (FIGURA 07).

FIGURA 07 –TIPOS BÁSICOS DAS LESÕES NEUROLÓGICAS NA MMC

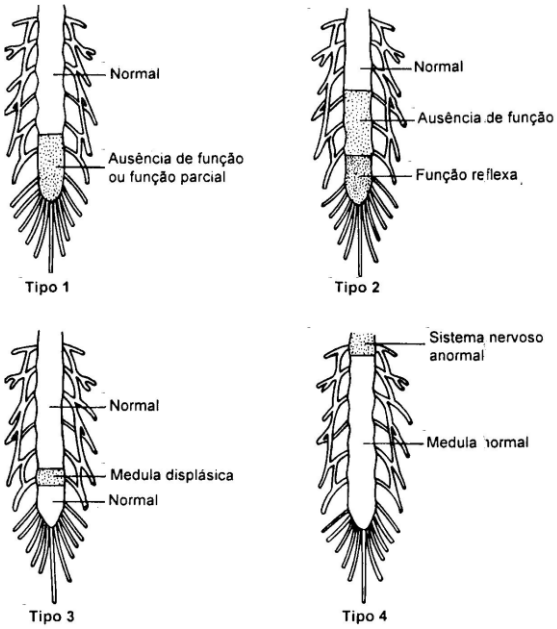

Fonte: Diament, 1996.

2.7.1 – Malformação de Arnold – Chiari tipo II

Segundo SARWARK (1999), a malformação de Arnold Chiari tipo II está presente virtualmente em todos os pacientes com MMC.

É o conjunto de anomalias do prosencéfalo que acompanha a espinha bífida. Tem como principais características o alongamento e o tamanho reduzido de cerebelo e tronco cerebral, deslocamento caudal da medula, de parte do cerebelo e da ponte, pelo buraco occipital para a luz do canal vertebral cervical. Os principais sintomas são: estridor, diminuição da mobilidade das cordas vocais e do palato, deglutição difícil, apnéia e cianose. Em crianças mais velhas, pode ocorrer nistagmo, opistótono, fraqueza muscular progressiva, espasticidade, escoliose, entre outros (BURNS, 1999; RATLIFFE, 2000).

PIATT (1999) descreve outros sinais e sintomas que podem surgir junto com essa malformação: anormalidades no controle ventilatório, prejuízo dos reflexos de vias aéreas, dificuldades de deglutição, fraqueza e incoordenação.

2.7.2 – Hidrocefalia

De acordo com SARWARK (1999), a hidrocefalia associada é vista em 85 a 90% das crianças com MMC.

Geralmente é devida à obstrução ao fluxo do líquido cefalorraquidiano pela presença de malformação de Arnold-Chiari tipo II, o que resulta em hipertensão intracraniana e aumento do sistema ventricular. Essa obstrução geralmente ocorre entre o quarto ventrículo e o espaço subaracnóide. Sem tratamento adequado, os principais sinais e sintomas são: fontanela abaulada e tensa, disjunção das suturas cranianas, aumento da circunferência craniana, vômitos, sonolência, irritabilidade, olhar em “sol poente”, opistótono, entre outros. A hidrocefalia também pode causar grave retardo mental, pois o volume crescente de líquido nos ventrículos pode comprimir o tecido cerebral contra o crânio, provocando lesões irreparáveis (BURNS, 1999; RATLIFFE, 2000; THOMSON, 2002).

2.7.3 – Hidromielia ou Seringomielia

Segundo BURNS (1999), seringomielia é a dilatação do canal central da medula espinhal contendo líquido cefalorraquidiano e que pode estar em comunicação com o quarto ventrículo. Pode acarretar deterioração lenta e progressiva do quadro neurológico, tendo como características: espasticidade, paresias progressivas de membros superiores e inferiores e escoliose. Pode também ocorrer alterações urodinâmicas. Essa condição é encontrada em até 50% dos casos de MMC.

2.7.4 – Aderências da Medula Espinhal

É uma seqüela tardia da correção cirúrgica da lesão medular, consistindo em cicatrização ou aderência da medula no reparo cirúrgico. Se manifesta por agravamento do quadro neurológico. Pode ter como sintomas: espasticidade, paresias musculares, deterioração da marcha, diminuição da sensibilidade, dores ou rigidez da coluna, deformidade progressiva dos pés, alteração das funções esfincterianas (BURNS, 1999).

2.7.5 – Deformidades

De acordo com SHEPHERD (1996), as deformidades são bastante freqüentes nesses pacientes, sendo de difícil tratamento e podendo deter o progresso do desenvolvimento. Estas deformidades podem ser congênitas ou adquiridas, e boa parte delas podem ser evitadas com cuidados intensivos desde o nascimento.

2.7.5.1 – Deformidades da coluna

Escoliose, cifose e lordose anormal são as deformidades mais freqüentemente encontradas. Podem estar presentes isoladamente ou em combinações. Muitas dessas deformidades já existem ao nascimento, mas podem ser exacerbadas pela gravidade conforme o crescimento da criança. Podem estar presentes más-formações de vértebras no local da lesão, hemivértebras e deformidades de outros corpos vertebrais e suas costelas correspondentes (UMPHRED, 1994; TACHDJIAN, 1995).

Segundo TACHDJIAN (1995), a lordose é a mais comum das deformidades da coluna na MMC. Não está presente ao nascimento, se desenvolve na infância e é compensatória com objetivo de equilíbrio. A localização da lordose geralmente corresponde ao nível da paralisia. O desempenho dos pacientes com lordose do tipo inferior é melhor do que daqueles com tipo superior (FIGURA 08).

FIGURA 08 – LORDOSE

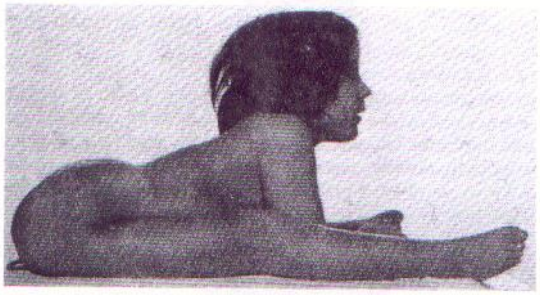

Fonte: Tachdjian, 1995

A escoliose na MMC pode resultar de uma ou mais das seguintes causas: anomalias ósseas congênitas como as hemivértebras, instabilidade local da coluna devido à ausência de elementos posteriores e ligamentos interpostos. A coluna não tem curvatura anormal na infância, se desenvolve entre cinco e dez anos (TACHDJIAN, 1995).

De acordo com STELLA et al. (1998), quanto mais alto o nível da lesão, maior será o risco de a criança desenvolver a escoliose, chegando a 100% em crianças com lesão torácica e 70% em nível L4 (FIGURA 09).

FIGURA 09 – ESCOLIOSE

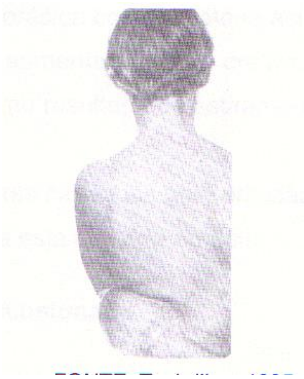

Fonte: Tachdjian, 1995

De acordo com TACHDJIAN (1995), a cifose pode ser congênita ou adquirida. Pode então estar evidente ao nascimento, pois os pedículos na área lesional estão alargados e grandemente separados e projetados póstero-lateralmente. A cifose é fixa e não pode ser reduzida com manipulação passiva. Sentado e de pé a cifose é aumentada pelo peso do corpo. A deformidade tende a aumentar com o crescimento.

Segundo FURDERER et al. (1999), a cifose na MMC pode ser caracterizada por problemas complexos durante o desenvolvimento. Quando o nível da lesão é torácico, a cifose é mais característica. O diagnóstico dessas deformidades secundárias é feito geralmente por volta dos 5 a 10 anos de idade, quando estas já se tornaram estruturadas. A incidência de cifose em crianças com afecção da coluna torácica varia de 12 a 27% (FIGURA 10).

FIGURA 10 – CIFOSE LOMBAR

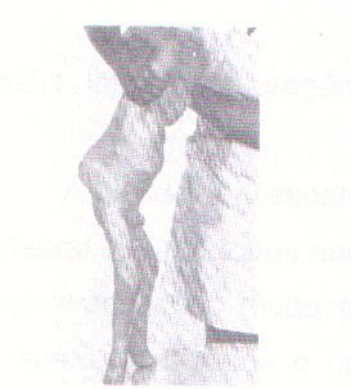

Fonte: Tachdjian, 1995

2.7.5.2 – Deformidades de membros inferiores

2.7.5.2.1 – Luxação de quadril

É uma complicação freqüente, que pode estar presente desde o nascimento ou desenvolver-se posteriormente, como conseqüência de um desequilíbrio muscular do quadril. Antigamente, esses casos eram tratados de forma agressiva, para equilibrar as forças musculares e evitar a repetição da luxação. Mais recentemente, verificou-se que é mais importante manter a flexibilidade da articulação e prevenir contraturas (BURNS, 1999).

2.7.5.2.2 – Deformidades de pé

De acordo com TOROSIAN (2000), deformidades de pé são as anormalidades mais comuns em crianças com MMC. A incidência varia de 50 a 75%. Essas anormalidades causam dor e atrapalham na habilidade de deambulação. Deformidade em eqüino varo (FIGURA 11) é a mais comum, e geralmente aparece ao nascimento. Deformidade em valgo de tornozelo tem maior prevalência em crianças maduras, ao iniciar a deambulação e ganhar peso.

FIGURA 11 – PÉ EQUINOVARO

Fonte: Tachdjian, 1995

2.7.5.2.3.- Flexão do quadril

Segundo SHEPHERD (1996), todo recém nascido mantém os quadris em flexão durante as primeiras semanas de vida. Depois de algumas semanas é que a extensão passiva das coxas se torna possível. Deve ser dada uma atenção especial na fase inicial aos músculos flexores e adutores das coxas, a fim de prevenir contraturas e favorecer a mobilidade.

2.7.6 – Distúrbio Motor

O grau de paralisia decorrente da MMC tem sido classificado de três formas: o primeiro grupo caracteriza-se por paralisia flácida dos membros inferiores, com perda completa da função abaixo da lesão, que localiza-se abaixo de T12 e L1; no segundo grupo, a flexão e a adução da coxa estão preservadas, assim como certo grau de extensão do joelho, com nível de lesão de L4 para baixo; e, no terceiro grupo, as paralisias localizam-se principalmente abaixo dos joelhos, sendo o nível da lesão de S1 para baixo (SHEPHERD, 1996).

2.7.7 – Distúrbios Urodinâmicos

Como a inervação da bexiga ocorre normalmente a partir dos segmentos sacros da medula, é comum estar paralisada em pacientes que apresentam espinha bífida, principalmente na região lombossacra. Os pacientes costumam apresentar

incontinência paradoxal, ou por transbordamento, significando que nunca há esvaziamento por completo da bexiga, ocorrendo um gotejamento da urina quando a bexiga encontra-se cheia. A criança não apresenta sensação de plenitude, pois a bexiga desnervada não fornece nenhum feedback sensitivo. Podem ocorrer anomalias associadas do sistema urinário, como rins fundidos ou ausentes e ausência de ureteres, o que complica o já difícil controle das funções desse sistema (SHEPHERD, 1996; RATLIFFE, 2000).

2.7.8 – Osteoporose e Fraturas

De acordo com RATLIFFE (2000), a osteoporose ocorre em algumas crianças que não apóiam peso nos membros inferiores nem andam para se locomoverem. Três fatores podem estar promovendo essa perda óssea: falta de apoio de peso e de tração muscular normal nos ossos longos; medicações anticonvulsões, que promovem a descalcificação dos ossos; e a produção imprópria de vitamina D em crianças não expostas à luz solar. Cuidados especiais ao manipular a criança são indicados para minimizar esse risco.

Segundo QUAN et al. (1998), é comum crianças com MMC terem a densidade mineral dos ossos diminuída, o que pode vir a ocasionar diversas fraturas, sendo importante mensurar essa densidade como medida preventiva. O nível neurológico da lesão e o status de deambulação influenciam diretamente na densidade mineral dos ossos desses pacientes.

2.7.9 – Distúrbios de Sensibilidade

O nível da abolição da sensibilidade nem sempre corresponde à deficiência da motricidade, sendo difícil determiná-la com exatidão. Essa abolição da sensibilidade pode acarretar dois problemas principais: risco de traumatismo dos tecidos moles pela incapacidade de perceber dor, temperatura e pressão; e perda das informações e do feedback que normalmente são transmitidos pelos diversos órgãos dos sentidos. Pode ocorrer colapso cutâneo por diversos fatores: pressão excessiva sobre proeminências ósseas, como o trocânter maior, os ísquios, o sacro e os calcanhares; pressão de órteses ou gessos; abrasões ou queimaduras não

tratadas pois a criança não percebe; maceração da pele por urina ou fezes. Esses problemas de falta de sensibilidade são agravados pela deficiência circulatória comum na criança paraplégica (SHEPHERD, 1996; RATLIFFE, 2000).

De acordo com VAISBUCH (2000), entre pacientes com MMC, mais de um a cada trinta desenvolve úlcera de pressão nos primeiros anos após o nascimento, e essa é uma causa freqüente de readmissão hospitalar.

2.7.10 – Distúrbio Cognitivo

Crianças sem hidrocefalia podem apresentar potencial intelectual normal, mas crianças com hidrocefalia freqüentemente apresentam comprometimento intelectual associado. Déficits visuais-perceptivos, falta de destreza e inteligência baixa são comuns. As diferenças de linguagem, como o comportamento verborréico, são habituais em crianças com espinha bífida. O uso de linguagem sem significado, repetição de mesmas frases e locuções inadequadas demonstram linguagem mecânica sem significado, o que indica má compreensão dos contextos e do uso da linguagem (RATLIFFE, 2000).

2.8 – AVALIAÇÃO DO RECÉM NASCIDO

Segundo DIAMENT (1996), por não ser um evento freqüente o nascimento de uma criança com MMC, nem todos os pediatras e obstetras são familiarizados com a assistência adequada que se deve dar a essas crianças, e os centros têm poucos recursos para o seu tratamento. Nas primeiras 24 horas o trato gastrointestinal das crianças é estéril, diminuindo o risco de infecção local que poderia agravar o prognóstico.

A anamnese deve ser cuidadosa e incluir pormenores da gestação, parto e ocorrência familiar. Outras malformações associadas devem ser procuradas em um exame pediátrico cuidadoso. Um exame minucioso da coluna vertebral deve ser feito para investigar a localização exata da malformação, além de sinais de hidrocefalia associada (DIAMENT, 1996).

2.8.1 – Exame da Motricidade

O exame deve ser cuidadoso, com a criança desperta e aquecida, aplicando-se um alfinete acima do músculo a ser testado, para avaliar a atividade motora voluntária sem aparecer atividade reflexa que prejudique o resultado. A avaliação da função motora compreende o exame manual dos músculos e a classificação de todos os músculos dos membros inferiores, determinando, assim, o nível da lesão de acordo com a mais caudal das raízes ainda intactas (DIAMENT, 1996; BURNS, 1999).

De acordo com BURNS (1999), é avaliada a capacidade do paciente de realizar uma contração ativa de um músculo ou grupo muscular contra a gravidade ou uma resistência.

O tônus muscular é testado avaliando-se o grau de resistência quando uma articulação é movida passivamente. O tônus sofre alterações e assume diferentes formas de acordo com a idade (ARVIN, 1997).

2.8.2 – Exame da Sensibilidade

A pesquisa da sensibilidade é extremamente difícil em um recém nascido, sendo também de difícil compreensão, dado que a criança logo se cansa pela atenção que o exame exige. O lactente é distraído por um genitor enquanto o examinador toca o paciente com um pedaço de algodão ou um alfinete estéril. Não se deve esquecer que a resposta é lenta, sendo preciso aguardar de 3 a 5 segundos para concluir que o estímulo não foi recebido (DIAMENT, 1996; ARVIN, 1997).

2.8.3 – Avaliação de Reflexos

Os reflexos primitivos aparecem e desaparecem em seqüência durante períodos específicos do desenvolvimento, sendo que sua ausência ou persistência após um certo período pode significar disfunção do sistema nervoso central. Os reflexos tendíneos profundos são obtidos em crianças por meio das mesmas técnicas utilizadas em adultos. Nas crianças com MMC esses reflexos podem estar deprimidos ou ausentes (OSKI, 1992; ARVIN, 1997).

2.8.4 – Avaliação de Bexiga e Intestino

Sempre que for possível, mesmo sendo muito difícil, deve-se tentar detectar o tipo de bexiga neurogênica. Para avaliar a tonicidade do esfíncter anal é necessária a realização do toque retal (DIAMENT, 1996).

2.9 – TRATAMENTO

A instituição de terapêutica cirúrgica precoce visando ao fechamento da MMC dentro das primeiras 24 horas de vida vem aumentando significativamente a sobrevida dos pacientes. A finalidade primária do reparo cirúrgico precoce é reduzir o risco de infecção através da fina membrana do saco que circunda o local do defeito. Outro objetivo seria preservar os nervos espinhais que podem ser lesados por trauma e pressão, preservando seja qual for a função existente. Outros defeitos associados também podem ser corrigidos: fenda palatina, malformações renais, escoliose grave ou luxação do quadril (DIAMENT, 1996; RATLIFFE, 2000).

BRUNER et al. (1999) em seu estudo comparando o reparo in útero da lesão com o reparo após o nascimento mostrou os benefícios desse reparo precoce: diminuição do requerimento de shunt ventriculoperitoneal, a média de idade de colocação do shunt é elevada, diminuição da incidência de herniação posterior, entre outros.

De acordo com PIATT (1999), a principal técnica cirúrgica para a descompressão da malformação de Arnold Chiari II seria abrir o quarto ventrículo para restaurar a drenagem normal do líquido cérebro espinhal.

A hidrocefalia é tratada com a introdução cirúrgica de um shunt ventriculoperitoneal para desvio do líquido cefalorraquidiano acumulado nos ventrículos laterais. O dreno deve ser periodicamente substituído à medida que o paciente cresce. Um bloqueio do dreno pode levar ao aumento da pressão intracraniana, tendo como sintomas: irritabilidade, convulsões, vômitos, cefaléia, entre outros. Alguns pacientes apresentam déficit cognitivo mesmo a hidrocefalia estando sob controle. (SHEPHERD, 1996; BURNS, 1997). LIPTAK (2001), descreve outros sintomas de uma falha com o dreno: diminuição da concentração e da

atenção, declínio da performance na escola, alteração do humor e decréscimo da energia. Segundo RINTOUL et al. (2002) a incidência de shunt para controle da hidrocefalia varia de acordo com o nível neurológico da lesão.

De acordo com ARVIN (1997), a investigação cuidadosa e a reavaliação do sistema genitourinário estão entre os itens mais importantes do tratamento. A orientação dos pais e do próprio paciente para que cateterizem regularmente a bexiga neurogênica é essencial para manter um volume residual baixo, prevenindo infecções do trato urinário e refluxo. Segundo SHEPHERD (1996), nos meninos pode ser aplicado um coletor externo. Quanto à evacuação, geralmente há poucos problemas, pois os pais quase sempre conseguem que as crianças evacuem a espaços regulares apesar da flacidez de seu intestino.

De acordo com KESHTGAR (1998), o tratamento da incontinência urinária é simples e efetivo porque é um mecanismo esfincteriano muito eficiente, e esses pacientes vão necessitar de supervisão por toda a vida.

SCHULTE-BAUKLOH et al. (2002) mostra que a hiperreflexia do músculo detrusor é um sintoma freqüente na MMC, que geralmente é tratado com drogas anticolinérgicas, mas nesse estudo foi usada a toxina botulínica com resultados satisfatórios como método alternativo de tratamento.

Segundo IGLESIAS et al. (1999), os objetivos principais de uma equipe multidisciplinar no tratamento da MMC seriam:

Diagnóstico pré-natal, quando se diagnostica e qualifica a malformação;

Troca de informações entre a equipe e a família;

Decisão do momento do parto;

Manejo para reparo cirúrgico;

Presença de psicóloga treinada para acompanhamento do paciente e dos pais.

2.10 – TRATAMENTO FISIOTERAPÊUTICO

Segundo THOMSON (2002), logo após ser dado o diagnóstico da MMC, o fisioterapeuta deverá realizar uma avaliação. Os achados e a conduta devem ser discutidos com os outros membros da equipe, para se elaborar um plano geral. O fisioterapeuta deve observar as reações do paciente, o que pode dar uma indicação

de sua capacidade de compreender e cooperar com o tratamento. É importante pedir aos pais e outros profissionais de saúde para relatarem as atividades e reações para se obter o máximo de informações úteis.

De acordo com BURNS (1999), os principais objetivos da fisioterapia no tratamento da MMC são:

Instruir os pais em como manejar, posicionar, brincar e comunicar-se com o filho, para tentar diminuir os efeitos da patologia sobre o seu desenvolvimento;

Ensinar os pais a melhorar ou manter a mobilidade e prevenir contraturas;

Informar sobre a necessidade de cuidar da pele para prevenir as soluções de continuidade;

Colaborar na prescrição de aparelhos ortopédicos e equipamentos capazes de atender objetivos em relação à locomoção independente e à deambulação;

Verificar se o quadro neurológico está se agravando por meio de exames regulares que incluem a avaliação da capacidade funcional, a revisão do aparelho osteomuscular, o exame da musculatura e a avaliação do tônus muscular.

A intervenção precoce centraliza-se na prevenção de contraturas e de colapso cutâneo, e também maximiza as habilidades de desenvolvimento da criança. O posicionamento é importante para reduzir os riscos de contraturas, o que pode vir a limitar a função mais tarde. Para ajudar a criança a aprender posições para sentar-se e movimentar-se independentemente pode implicar em encontrar tecnologia auxiliar adequada, fortalecimento dos músculos inervados, facilitação da amplitude de movimento adequada e desenvolver confiança e habilidades na criança (RATLIFFE, 2000).

2.11 – ÓRTESES

Segundo SULIVAN (1993),uma órtese é um aparelho externo usado pelo paciente para restrição ou promoção de movimento, ou também para carga sobre um segmento corporal.

No caso da MMC, logo que a criança tiver condições de se manter em pé sem ajuda , ela poderá precisar de aparelhos que lhe confiram apoio e segurança e lhe permitam brincar. O tipo de órtese dependerá do nível de função motora da criança (SHEPHERD, 1996).

Os moldes para os pés são usados para evitar a pronação do pé, o que mantém o calcâneo na posição correta (SHEPHERD, 1996).

Os aparelhos anteriores de reação entre assoalho-tornozelo pé (AFO) são usados em crianças que mantêm os joelhos fletidos quando em pé, devido ao alongamento do tendão de Aquiles (FIGURA 12). Geralmente é formado por uma goteira anterior, contrastando com a goteira posterior e é usado em crianças com paresias abaixo do joelho (SHEPHERD, 1996). O benefício do uso da AFO inclui melhora da função do joelho (redução da flexão) e do tornozelo (reduzindo a dorsiflexão excessiva) no plano sagital durante a fase de apoio do ciclo da marcha (THOMSON, 1999).

FIGURA 12 – ÓRTESE AFO

Fonte: Sulivan, 1993.

As órteses joelho-tornozelo-pé consistem de uma inserção para sapato ou pé, controle do tornozelo, barras verticais, articulação do joelho e correias para a perna e coxa (SULIVAN, 1993).

Na criança mais jovem pode ser necessário iniciar com uma órtese quadril-joelho-tornozelo-pé (HKAFO) e então remover os componentes da órtese cefalocaudalmente (TACHDJIAN, 1995; SHEPHERD, 1996) (FIGURA 13).

FIGURA 13 - ÓRTESE HKAFO



Fonte: Sulivan, 1993.

Nas crianças com lesão de nível toracolombar é importante colocar uma tala corporal total, sendo essa uma órtese toracolombarssacra-quadril-joelho-tornozelo-pé (TLSHKAFO) posterior (TACHDJIAN, 1995).

A órtese de marcha recíproca é um tipo de órtese para tronco-quadril-joelho-tornozelo-pé na qual os quadris são unidos por dois cabos metálicos (FIGURA 14). Quando o paciente transfere peso para a perna direita, os cabos avançam a perna esquerda, e vice-versa. Para sentar-se, ambos os cabos são liberados, permitido a flexão dos quadris. Usados em crianças com paralisias extensas (SULIVAN, 1993; SHEPHERD, 1996).

FIGURA 14 – ÓRTESE DE MARCHA RECÍPROCA

Fonte: Shepherd, 1996.

A estrutura para sustentação em pé, especialmente projetada para crianças, em particular as portadoras de espinha bífida, consiste de uma base ampla, barras verticais posteriores não articuladas que se estendem da base até a parte média do corpo, faixas para a parte anterior das pernas e do tórax, e uma faixa toracolombar posterior. Permite que a criança fique em pé sem o auxílio de muletas, ficando com as mãos livres para atividades lúdicas (SULIVAN, 1993).

O parapódio possui articulações que permitem ao usuário sentar-se, o que o difere da estrutura para sustentação de pé (FIGURAS 15 E 16). A deambulação sem muletas no parapódio é realizada com rotação de tronco para deslizar a base pelo assoalho. Usado em crianças com paralisias extensas (SULIVAN, 1993; SHEPHERD, 1996).

FIGURAS 15 E 16 – PARAPÓDIO

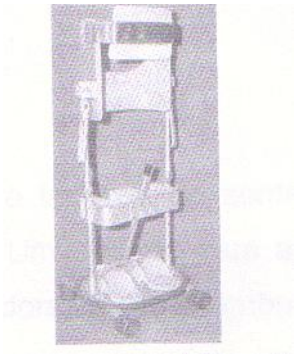

Fonte: Sulivan, 1993.

Fonte: Shepherd, 1996.

Para ser indicado o uso de uma órtese deve-se avaliar a velocidade da marcha, a freqüência cardíaca e o consumo de oxigênio. O aparelho deve ser verificado periodicamente em relação a comprimento e adaptação, pois aparelhos mal adaptados podem provocar deformidades e úlceras decubitais (SHEPHERD, 1996).

2.12 – PROGNÓSTICO DE MARCHA NA MIELOMENINGOCELE

A deambulação pode ser definida como um tipo de locomoção, do latim *lócus,* lugar, mais *movere,* mover, o que significa mover de um lugar para o outro. Nos humanos, um padrão bípede de deambulação é adquirido ainda na época da

lactância. A marcha é definida como a maneira ou estilo de deambulação. Doença ou lesão no sistema nervoso ou no musculoesquelético pode interromper o padrão normal da marcha (SMITH, 1997).

De acordo com BURNS (1999), o termo deambulação normalmente é usado na literatura no que se refere à locomoção em pacientes com MMC. Esse termo indica locomoção em posição ereta, com ou sem dispositivos auxiliares, como aparelhos ortopédicos e muletas. Assim, pode-se agrupar em um só termo uma variedade de padrões de marcha, já que a palavra andar faz pensar em passos alternados, não sendo o mesmo que o tipo de locomoção giratória ou pendular que se observa em alguns pacientes.

Segundo SHEPHERD (1996), a marcha se inicia por volta dos 13 meses de idade. Durante essa fase, a vontade da criança de ficar de pé é muito forte, mas muitas crianças deficientes não dispõem da capacidade física necessária para poderem elas mesmas iniciar essas atividades.

Em crianças com MMC, contraturas em flexão nas mais diversas articulações podem vir a ser um sério obstáculo para a marcha independente (CORRELL, 2000).

Segundo FABRY et al (2000), a deambulação em crianças com espinha bífida é menos diversificada entre os pacientes quando comparada às crianças com paralisia cerebral. Em uma análise superficial, os pacientes apresentam uma marcha quase idêntica à padrão, com Trendelenburg grosseiro e balanço do tronco, necessitando de máxima extensão do joelho. BARE et al (2001) cita outras compensações: exagerada extensão da obliqüidade e da rotação pélvica, aumento da fase de abdução do quadril, da flexão do joelho e da dorsiflexão do tornozelo.

2.12.1 – Sistemas de Classificação do Nível Neurológico da Lesão

BARTONEK et al. (1999)[1], descreveram diversos tipos de classificação do nível neurológico da lesão em pacientes com MMC

SHARRARD (1964) in BARTONEK et al. (1999)[1] – classificação baseada em estudo com 41 crianças que possuíam normal ou potencialmente normal inervação de membros inferiores: um nível torácico, cinco níveis lombares (L1, L2, L3, L4, L5) e dois níveis sacrais (S1, S2);

HOFFER et al (1973) in BARTONEK et al.(1999)[1] – classificação baseada em estudos com 56 pacientes com idade entre 5 e 42 anos, resultando em quatro categorias: torácico, lombar alto, lombar baixo e sacral;

LINDSETH (1976) in BARTONEK et al. (1999)[1] – classificação baseada no controle voluntário da movimentação das articulações: um nível torácico, cinco níveis lombares (L1, L2, L3, L4, L5) e um nível sacral;

FERRARI et al. (1985) in BARTONEK et al. (1999)[1] – classificação baseada em exames clínicos de 200 pacientes com idade entre 1 e 20 anos: um nível torácico, cinco níveis lombares (L1, L2, L3, L4, L5) e três níveis sacrais (S1, S2, S3);

MCDONALD et al. (1991) in BARTONEK et al. (1999)[1] – classificação baseada em um estudo com 4 grupos de pacientes com 5 anos ou mais, em que a graduação da força muscular era: (1) grau 0 para iliopsoas e quadríceps; (2) grau 2 para iliopsoas; (3) grau 4 ou 5 para iliopsoas e quadríceps e 0 a 3 para glúteo médio; e (4) grau 4 e 5 para iliopsoas, quadríceps e glúteo médio. McDonald propôs um exemplo de classificação que prediz uma futura deambulação: dependência parcial ou completa de cadeira de rodas com força muscular de iliopsoas grau 0 a 3; deambulação comunitária sem dependência de cadeira de rodas com força muscular de iliopsoas e quadríceps grau 4 a 5; deambulação comunitária sem auxílio de órteses com força muscular em musculatura glútea e tibial anterior grau 4 ou 5.

BROUGHTON (1993) in BARTONEK et al. (1999)[1] – representa uma modificação da classificação de Sharrard: um nível torácico, cinco níveis lombares (L1, L2, L3, L4, L5), dois níveis sacrais (S1, S2), e uma categoria “sem perda” é descrita.

2.12.2 – Classificação Funcional da Deambulação

De acordo com HOFFER et al. (1973), a deambulação pode ser dividida em quatro níveis funcionais:

1. Deambulação comunitária – esses pacientes andam em casa e fora dela para a maioria de suas atividades, e podem precisar de órteses ou muletas, ou de ambos. Eles utilizam cadeira de rodas somente para longas distâncias fora da comunidade;

2. Deambulação domiciliar – esses pacientes andam apenas dentro de casa e com auxílio locomoção. Eles tem habilidade de transferência para a cadeira e para a cama com pouca ou nenhuma assistência, e usam cadeira de rodas para muitas atividades em casa e na escola, e para todas as atividades na comunidade;

3. Deambulação não funcional – esses pacientes andam apenas nas sessões de fisioterapia, em casa, na escola, ou no hospital. Mais tarde, eles usam suas cadeiras de rodas para irem a todos os lugares e satisfazem suas necessidades de transporte;

4. Não deambuladores – esses pacientes estão confinados à cadeira de rodas e algumas vezes realizam transferências para outra cadeira muito bem.

2.12.3 – Prognóstico de Marcha

De acordo com RATLIFFE (2000), o nível do defeito na medula espinhal determina o grau de função motora que a criança terá e qual será sua independência na mobilidade: lesão em L1 e L2, a criança não tem sensação em membros inferiores e não andará; lesão em L3 e L4, a criança não tem sensação na perna nem nos pés e andará pequenas distâncias com auxílio; lesão em S2 e S4, a criança não tem sensação nos pés e anda sozinho.

Pesquisa realizada por HOFFER et al. (1973) com 56 pacientes com MMC, mostrou que os fatores que foram considerados importantes para a deambulação foram: nível neurológico da lesão, idade, inteligência, presença ou não de hidrocefalia, o mais alto movimento motor, deformidades da coluna, contraturas e fraturas. Dos 10 pacientes com lesão torácica, nenhum realiza deambulação, mesmo após vigorosa fisioterapia, mas 4 realizaram deambulação não funcional que não foi mantida após certa idade. Todos os 6 pacientes com lesão sacral realizam deambulação comunitária. Dos 40 pacientes com lesão lombar, 14 realizam deambulação comunitária, 5 realizam deambulação domiciliar, 5 realizam deambulação não funcional e 19 pacientes são não deambuladores. O nível neurológico da lesão foi fator principal da classificação de deambulação nos níveis torácico e sacral. Já o nível lombar teve uma grande variação, mostrando que outros fatores podem estar interferindo na aquisição do potencial de deambulação.

DESOUZA et al. (1976) avaliaram 68 pacientes portadores de MMC na segunda e terceira décadas de vida. No grupo de lesão a nível sacral, metade realiza deambulação comunitária; no grupo com lesão lombar baixa, uma terça parte; no grupo com lesão lombar alta, uma décima parte; e no grupo com lesão torácica, nenhum paciente realizava deambulação comunitária. Dos 4 pacientes com lesão torácica, 1 realiza deambulação domiciliar, 2 realizam deambulação não funcional e 1 é não deambulador. Os fatores que poderiam estar afetando o status de deambulação foram, em ordem de importância: nível neurosegmentar da lesão; potencial motor com o nível neurosegmentar definido; grau e qualidade das deformidades ortopédicas; idade, peso e sexo dos pacientes; motivação; espasticidade; efetividade das órteses; procedimentos cirúrgicos. Outro fator constatado é que um número significativo de pacientes com MMC que andavam satisfatoriamente com auxílio de órteses quando criança, cessam a realização de deambulação funcional na adolescência.

Revisão realizada por STILLWELL et al. (1983) teve o intuito de estudar os fatores ortopédicos que levam pacientes com MMC a cessar a deambulação. Foram avaliados e revisados 50 pacientes com 15 anos ou mais. A porcentagem de deambuladores comunitários de acordo com o nível da lesão foi: 100% a nível sacral; lombar baixo, 95%; lombar alto, 30%; e a nível torácico, 33%. Esse estudo indica que aproximadamente 30% dos pacientes com lesão alta continuam deambulando na vida adulta, e três fatores influenciam na habilidade de deambulação desses pacientes: deformidade em flexão do quadril, obliqüidade pélvica e escoliose.

BANTA et al. (1983) avaliaram 125 pacientes com mais de 10 anos de idade com espinha bífida. As variáveis que foram avaliadas foram: idade, hidrocefalia, sensibilidade protetora, nível motor funcional, deformidades esqueléticas, obesidade, órteses, e motivação pessoal e familiar. Os resultados indicaram que o potencial de deambulação tem relação direta com o nível neurológico da lesão, independente da presença de hidrocefalia.

Estudo transversal realizado por ASHER et al. (1983) com 98 crianças de 5 anos ou mais, avaliou as variáveis independentes que podem estar influenciar no prognóstico de deambulação: nível neurológico da lesão, idade em que a criança primeiramente usou órteses, idade de fechamento da lesão, hidrocefalia,

espasticidade, deformidades na coluna, obliqüidade pélvica, deformidade de quadril e membros inferiores, fraturas, distúrbios urinários, peso, inteligência, dependência psicológica, e outros fatores que incluem úlceras de decúbito e pneumonias. O fator mais importante para determinar a habilidade de deambulação foi o nível neurológico da lesão. Todos os pacientes com lesão sacral e L5 realizam marcha comunitária. A nível de L4, os fatores que mais influenciaram na habilidade de andar foram as deformidades de coluna, quadril e membros inferiores. A nível de L3, a variável mais importante foi a deformidade de quadril. A nível de L2 e L1 o peso foi a variável mais significativa. E, a nível torácico, a idade e as deformidades de membros inferiores foram mais presentes. É importante a prevenção da obesidade e de deformidades musculoesqueléticas para obtenção da habilidade de deambulação.

LEE et al. (1985) avaliaram 32 pacientes com instabilidade de quadril, que realizaram procedimentos para promover estabilidade. O status de deambulação, especialmente em relação à presença de lordose e deformidade em flexão de quadril, foi avaliado no follow-up: 25 realizavam deambulação comunitária, 4 realizavam deambulação domiciliar, e 3 usavam cadeira de rodas. Esses resultados mostram que procedimentos de estabilização do quadril que obtêm sucesso influenciam diretamente no status de deambulação dos pacientes.

Estudo realizado por SAMUELSSON (1988) com 163 pacientes portadores de MMC usando variáveis clínicas e radiológicas, avaliou algumas características nesses pacientes: nível neurológico da lesão, escoliose, idade, obliqüidade pélvica, deslocamento do quadril, e contratura em flexão de quadril e joelho. Todos os 35 pacientes com lesão a nível torácico e 5 com lesão em L1 e L2 foram classificados como não deambuladores. Pacientes com lesão entre L3 e nível sacral foram classificados variando entre os 4 tipos da classificação de Hoffer et al. (1973). A espasticidade foi encontrada mais comumente em pacientes não deambuladores, assim como a escoliose. A obliqüidade pélvica não apresentou efeito na deambulação. Contraturas em flexão de quadril e joelho foram encontradas em maior grau em lesões mais altas. O nível neurológico da lesão foi considerado determinante na habilidade de deambulação em pacientes com lesão torácica e sacral, associado a deformidades de coluna e de membros inferiores. A nível lombar, o fator mais importante foi a presença de escoliose.

MAZUR et al. (1989) realizaram uma pesquisa em que foram comparados 72 pacientes portadores de MMC a nível de T10, T11 e T12 e L1 e L2, sendo divididos em 2 grupos com diferentes filosofias de tratamento: 36 usavam cadeira de rodas desde a infância (grupo de Seatle) e 36 que desde cedo foram encorajados a andar, entre a idade de 2 a 4 anos (grupo de Melborne). Em Melborne, todos os esforços foram realizados para fazer com que o paciente realizasse deambulação, usando procedimentos cirúrgicos, órteses e fisioterapia. Já em Seatle, a independência era conquistada com o uso de cadeiras de rodas, e apenas uma fisioterapia limitada era aplicada. Todos os pacientes que eram capazes de deambular utilizavam órteses quadril-joelho-tornozelo-pé e muletas e, no momento da revisão, 33% realizavam deambulação comunitária, 20% realizavam deambulação ao redor da casa e 47% não deambulavam a longas distâncias. Pacientes que foram encorajados a deambular desde cedo foram classificados como mais independentes, sofreram menos com fraturas e úlceras de pressão, e tiveram maior número de internações para a realização de cirurgias ortopédicas em busca da correção de deformidades, o que propiciaria uma melhor deambulação. Esses resultados mostram a importância de se encorajar um paciente com lesão alta desde cedo a deambular, mesmo que mais tarde não continue.

LLOPIS et al. (1993) avaliaram 1500 pacientes com MMC, determinando os fatores que podem estar influenciando na habilidade de deambulação: nível neurológico, hidrocefalia, problemas ortopédicos, úlceras de pressão, obesidade, condições familiares, entre outros. A deformidade ortopédica mais encontrada foi a escoliose (22,9%). Úlcera de pressão foi um fator bastante comum (31,7%). A hidrocefalia estava presente em 62% dos pacientes. A habilidade de deambulação não foi alcançada em 31.1% dos pacientes, 35,5% deambulavam sem auxílio, 33,4% deambulavam com auxílio de órteses ou muletas ou ambos. Deve-se prevenir complicações com a hidrocefalia, problemas ortopédicos e úlceras de pressão para manter a deambulação e permitir uma boa qualidade de vida.

Estudo realizado por BARTONEK et al. (1999)[2] no qual 60 dos 100 pacientes com MMC que deambulavam foram avaliados em um reexame, e estes foram considerados como população do estudo. Além do nível neurológico da lesão, a presença de malformações intra espinhais, Arnold Chiari II, e siringohidromielia são fatores adicionais no prognóstico de deambulação. A força muscular do quadríceps,

de abdução do quadril e as habilidades motoras observadas na infância são usadas para predizer uma futura deambulação. O tipo de órtese e as deformidades musculoesqueléticas afetam a motivação e a função de deambulação. Os fatores avaliados anteriormente e no reexame foram analisados e constatou-se que, além da deterioração neurológica, os fatores que podem influenciar na transição da qualidade de deambulação são o desenvolvimento de espasticidade de membros inferiores, e o aumento das deformidades de coluna, quadril e joelhos.

IBORRA et al. (1999) realizaram um estudo transversal baseado em exames clínicos e radiológicos de 322 pacientes portadores de MMC que foram tratados e reavaliados em uma unidade multidisciplinar. Foram avaliadas as informações gerais, diagnóstico, descrições de deformidades da coluna e quadril e seus tratamentos, e evolução do status de deambulação. A mobilidade independente foi definida pela capacidade de movimentação livre, deambulando ou com o uso de cadeira de rodas. A hidrocefalia estava presente em mais de 90% dos pacientes, e 31% não usava shunt. QI (quociente de inteligência) foi considerado baixo em 56% dos pacientes. Deformidades da coluna estavam presentes em 45,3% dos pacientes. Deformidades adquiridas chegaram a 42%. Foi observada uma estreita relação entre o nível neurológico da lesão e a presença de deformidades da coluna: quanto mais baixo o nível neurológico, a prevalência de deformidades da coluna também diminui. Por causa do alto custo energético, a maioria dos pacientes com lesão torácica, lombar alta e médio lombar perdem sua habilidade de deambulação e passam a usar cadeira de rodas na segunda década de vida. A respeito do status de deambulação, 75% dos pacientes estavam aptos a deambular e 37,5% com lesão alta ou médio lombar realizavam deambulação comunitária. O fator considerado mais importante para a habilidade de deambulação foi o nível neurológico da lesão.

BARTONEK et al. (1999)[1] avaliaram 73 pacientes com MMC observando a extensão das deficiências neurológicas que irão ditar o tratamento ortopédico, a fisioterapia, o tratamento cirúrgico e predizer a futura deambulação. O objetivo dessa pesquisa foi analisar a classificação do nível neurológico da lesão usando 6 sistemas de classificação comumente utilizados. Quarenta e um pacientes realizavam deambulação comunitária, 14 realizavam deambulação domiciliar, 11 realizavam deambulação não funcional, e 7 eram não deambuladores. A performance motora desses pacientes é afetada não só pelo nível da paresia

motora, mas também por outros fatores como: idade, obesidade, nível cognitivo e motivação. Com o diagnóstico do nível da lesão neurológica, não é possível identificar a habilidade motora funcional usando qualquer dos sistemas de classificação.

Estudo realizado por THOMAS et al. (2001) com 23 pacientes com lesão torácica ou lombar alta, sendo que 9 usavam órtese quadril-joelho-tornozelo-pé e 14 usavam órtese para marcha recíproca, comparando o gasto energético. Sete pacientes que utilizavam órtese para marcha recíproca realizavam deambulação domiciliar, e os outros 7 realizavam deambulação comunitária. Dos pacientes que usavam órtese quadril-joelho-tornozelo-pé, todos realizavam marcha comunitária. Não houve diferença significativa entre os 2 grupos no que diz respeito ao consumo de oxigênio. Somente 30% dos pacientes desse estudo continuaram a deambular quando atingiram a adolescência.

BARTONEK et al. (2001) avaliaram 53 pacientes com MMC com o objetivo de analisar outros fatores, além do nível neurológico da lesão, que poderiam interferir na função de deambulação desses pacientes: deformidades musculoesqueléticas, outras deficiências neurológicas e sintomas da malformação da coluna, consumo de energia e tipo de auxílio locomoção. Os pacientes foram divididos em 2 grupos: um que alcançou e outro que não alcançou a expectativa de deambulação de acordo com a força muscular de membros inferiores. Todas as crianças usavam algum tipo de órtese. Vinte e sete pacientes tinham paralisia do tipo flácida, e 26 tinham espasticidade em 1 ou mais grupos musculares de membros inferiores. Foram realizadas 104 cirurgias para correção de deformidades ortopédicas. Um fator que teve correlação significativa com o fato de não alcançar a expectativa de deambulação foi a presença de espasticidade. Crianças com nível de paresia muscular semelhante algumas vezes não desenvolvem status de deambulação similares. Para predizer a futura deambulação em crianças com MMC todos os possíveis fatores que podem prejudicar essa aquisição devem ser diagnosticados e considerados.

3 - METODOLOGIA

O trabalho foi elaborado por meio de uma revisão bibliográfica sistemática feita em bases de dados como: Medline, Lilacs, Arquivo do Ministério da Saúde, Bibliotecas da Universidade Católica de Brasília, Uniceub, UnB e Hospital Universitário de Brasília, sendo que a primeira pesquisa foi feita para a obtenção de dados dos últimos 10 anos.

Foram utilizadas palavras-chave como: mielomeningocele, embriologia, conceito, etiologia, incidência, diagnóstico, manifestações clínicas, patogênese, avaliação, tratamento, fisioterapia, órteses, nível neurológico da lesão, prognóstico de marcha.

Após a leitura desse material, obteve-se novos materiais que incluíam clássicos na área pesquisada, datando de até 30 anos atrás, através da bibliografia do material já consultado.

A revisão bibliográfica na parte de avaliação do prognóstico de marcha nas crianças com mielomeningocele foi realizada fazendo-se uma retrospectiva de artigos de 1973 até o ano atual, com o objetivo de se fazer uma comparação de como era e como é dado esse prognóstico, antigamente e nos dias atuais, em que fatores ele é baseado e o papel da fisioterapia na futura deambulação.

4 - DISCUSSÃO

O objetivo desse trabalho foi observar até que ponto o nível neurológico da lesão causada pela mielomeningocele pode estar influenciando na aquisição do potencial de deambulação, e quais fatores associados podem estar ajudando ou atrapalhando nesse prognóstico.

O trabalho constou de artigos que realizaram estudos com crianças portadoras de mielomeningocele, observando os fatores que são importantes para o prognóstico de marcha dessas crianças.

De acordo com RATLIFFE (2000), o nível neurológico da lesão é fator determinante para futura deambulação. Crianças que nascem com uma lesão a nível lombar alto estão pré determinadas a se tornarem não deambuladoras, de acordo com a autora, já que sua função motora baseada no nível da lesão não condiz com o potencial de deambulação.

Todos os estudos analisados são unânimes em afirmar que o nível neurológico da lesão decorrente da seqüela de mielomeningocele é o principal fator que irá determinar o prognóstico de marcha nesses pacientes.

Mas existe uma série de fatores associados que devem ser analisados e podem estar influenciando nesse potencial. HOFFER et al. (1973) cita diversos fatores: idade, inteligência, presença de hidrocefalia, deformidades de coluna, contraturas e frauras. DE SOUZA (1976) fala também das deformidades ortopédicas, motivação do paciente, espasticidade, efetividade das órteses e procedimentos cirúrgicos.

STILLWELL (1983) mostrou que a deambulação comunitária, de acordo com os critérios de HOFFER (1973), é possível inclusive em pacientes com lesão a nível torácico, chegando a 33% dos casos. A conclusão a que esse estudo chegou difere das encontradas nos estudos anteriores (HOFFER,1973, e DE SOUZA,1976), aonde nenhum paciente com lesão a nível torácico realizava deambulação comunitária.

No estudo realizado por ASHER (1983) fica evidente que, de acordo com o nível da lesão, são diferentes os fatores que mais vão estar influenciando no potencial de deambulação. Por exemplo, a nível torácico os fatores mais relevantes foram a idade e as deformidades de membros inferiores. Já a nível lombar alto, as deformidades de coluna também são bastante citadas.

LEE, em 1985, fala sobre a correção da instabilidade do quadril como um fator importante influenciando na deambulação dos pacientes. Esse é um importante fator a ser citado, pois as cirurgias ortopédicas são eventos comuns em crianças com mielomeningocele, e a demonstração de que seus resultados auxiliam na deambulação comprovam a sua eficácia.

Estudo realizado por SAMUELSON (1988) cita a presença de espasticidade e de escoliose como fatores comuns em pacientes não deambuladores, o que mostra que as deformidades associadas realmente influenciam no prognóstico de deambulação nesses pacientes, independente do nível da lesão.

MAZUR et al. (1989) em sua pesquisa observaram a diferença de qualidade de vida entre dois grupos de pacientes com lesão lombar alta ou torácica: um grupo que realizou fisioterapia precocemente e todos os pacientes deambulavam, e outro que devido ao grau da lesão foi confinado a cadeira de rodas. Além da independência, foi observado menor presença de úlceras e fraturas nos pacientes deambuladores. Esse foi o único estudo que citou a fisioterapia como fator essencial não só no auxílio à deambulação, mas como parte de um tratamento que tem como objetivo a qualidade de vida dos pacientes.

BARTONEK et al. (1999)[1] cita alguns fatores que podem deteriorar a marcha no futuro: espasticidade de membros inferiores e aumento das deformidades de coluna, quadril e joelhos. Já no mesmo ano, IBORRA em outro estudo lembra que o aumento do custo energético é fator essencial para a deterioração da marcha em pacientes com nível de lesão alta. É importante observar que as deformidades e o

custo energético tendem a aumentar com a idade, tornando pacientes deambuladores incapazes de manter a sua funcionalidade.

THOMAS et al (2001) mostrou que pacientes com lesão a nível torácico ou lombar alto realizam marcha com algum tipo de órtese, mas com a chegada da adolescência só 30% manteve esse potencial.

O estudo realizado por BARTONEK em 2001 mostra que crianças com mesmo nível de lesão muitas vezes não alcançam o mesmo status de deambulação, sendo importante avaliar os outros fatores associados para se predizer certamente o prognóstico de cada criança.

5 - CONCLUSÃO

Com base nos resultados obtidos podemos concluir que o nível neurológico da lesão é realmente o principal fator que vai estar influenciando na futura deambulação de pacientes portadores de mielomeningocele. Mas é importante ressaltar que a avaliação individual de cada paciente é de extrema importância, pois existem diversos fatores associados a essa patologia que podem influenciar nesse prognóstico, sendo que foi visto que crianças com o mesmo nível neurológico de lesão podem apresentar quadros diferentes devido aos distúrbios associados.

A fisioterapia, apesar de ter sido avaliada em um único estudo, apresentou eficácia no que diz respeito à aquisição da marcha, melhora da qualidade de vida e obtenção de independência desses pacientes.

Para se confirmar esse dado, seria necessária a realização de novos estudos nessa área com o propósito de reafirmar a importância de uma intervenção precoce para se obter o máximo de potencial possível de cada paciente individualmente, objetivando não só a deambulação, mas também uma melhor qualidade de vida para o paciente.

REFERÊNCIAS BIBLIOGRÁFICAS

ARVIN, B. K. **Tratado de pediatria Nelson.** 15. ed. Rio de Janeiro: v. 2. Guanabara Koogan, 1997. p. 1940-1943.

ASHER, M.; OLSON, J. Factors affecting the ambulatory status of patients with spina bifida cystica. **Journal of Bone and Joint Surgery.** Kansas, v. 65-A, n. 3, p. 350-356, mar, 1983.

BANNISTER, C.M.; RUSSELL, S.A.; RIMMER, S. Pré-natal brain development of fetuses with a myelomeningocele. **Eur J Pediatr Surg.** Manchester, v. 8, n. 1, p. 15-17, jun. 1998.

BANTA, J.V.; CASEY, J.M.; BEDELL, L.; MORGAN, J. Long term ambulation in spina bifida. **Developmental Medicine & Child Neurology.** San Diego, v. 25, p. 110, 1983.

BARE, A.; VANKOSKI, S.J.; DIAS, L.; DANDURAN, M.; BOAS, S. Independent ambulators with high sacral myelomeningocele: the relation between walking kinematics and energy consumption. **Developmental Medicine & Child Neurology.** Chicago, v. 43, p. 16-21, 2001.

BARTONEK, A.; SARASTE, H. Factors influencing ambulation in myelomeningocele: a cross – sectional study. **Developmental Medicine & Child Neurology.** Sweden, v. 43, p. 253-260, 2001.

BARTONEK, A.; SARASTE, H.; KNUTSON, L.M.[1] Comparison of different systems to classify the neurological level of lesion in patients with myelomeningocele. **Developmental Medicine & Child Neurology.** Sweden / USA, v. 41, p. 796-805, 1999.

BARTONEK, A.; SARASTE, H.; SAMUELSSON, L.; SKOOG, M.[2] Ambulation in patients with myelomeningocele: a 12 year follow-up. **Journal of Pediatric Orthopaedics.** Philadelphia, v. 19, n. 2, p. 202-206, 1999.

BRUNER, J.P.; TULIPAN, N.; PASCHAL, R.L.; BOEHM, F.H.; WALSH, W.F.; SILVA, S.R.; HERMANS-SCHULMAN, M.; LOWE, L.H.; REED, G.W. Fetal surgery for myelomeningocele and the incidence of shunt-dependent hydrocephalus. **JAMA.** V. 282, n. 19, p. 1-15, nov. 1999.

BURNS, Y. R.; MAC DONALD, J. **Fisioterapia e crescimento na infância.** 1. ed. São Paulo: Santos Livraria, 1999.p. 374-395.

CARLSON, B. M. **Embriologia humana e biologia do desenvolvimento.** Rio de Janeiro: Guanabara Koogan, 1996.Cap 12. p. 191-221.

CORRELL, J.; GABLER, C. The effect of soft tissue release of the hips on walking in myelomeningocele. **Journal of Pediatric Orthopaedics.** Germany, v. 9, n. 3, 148-153, 2000.

DESOUZA, L.J.; CARROLL, N. Ambulation of the braced myelomeningocele patient. **Journal of Bone and Joint Surgery.** Canadá, v. 58-A, n.8, p. 1112-1118, dez. 1976.

DIAMENT, A.; CYPEL, S. **Neurologia infantil.** 3. ed. São Paulo: Atheneu, 1996. Cap.46. p. 681-696.

FABRY, G.; MOLENAERS, G.; DESLOOVERE, K.; EYSSEN, M. Gait analysis in myelomeningocele: possibilities and applications. **Journal of Pediatric Orthopaedics.** Philadelphia, v. 9, n. 3, p. 170-179, 2000.

FURDERER, S.; HOPF, C.; SCHWARZ, M.; VOTH, D. Orthopedic and neurosurgical treatment of severe kyphosis in myelomeningocele. **Neurosurg Rev.** Alemanha, n. 22, p. 45-49, 1999.

GARCIA, S. M. L.; NETO, E. J.; FERNÁNDEZ, C. G. **Embriologia.** Porto Alegre: Artes Médicas, 1991.Cap.10. p. 103-110.

GERSOVICH, E.O.; MASLEN, L.; CRONAN, M.S.; POIRIER, V.; ANDERSON, M.W.; MCDONALD, C.; BOGGAN, J.E.; IVANOVIC, M. Spinal sonography and magnetic resonance imaging in patients with repaired myelomeningocele: comparision of modalities. **J Utrasound Med.** Virginia / Sacramento, v. 18, p. 655-664, 1999.

HOFFER, M.M.; FEIWELL, E.; PERRY, R.; PERRY, J.; BONNETT, C. Functional ambulation in patients with myelomeningocele. **Journal of Bone and Joint Surgery.** Califórnia, v.55-A, n. 1, p. 137-148, jan. 1973.

IBORRA, J.; PAGES, E.; CUXART, A. Neurological abnormalities, major orthopaedics deformities and ambulation analysis in a myelomeningocele population in Catalonia (Spain). **Internation Medical Society of Paraplegia.** Spain, v. 37, p. 351-357, 1999.

IGLESIAS, J.; INGILDE, M.; NADDEO, S.; SÁNCHEZ, M.; SPINELLI, S.; VAN DER VELDE, J.; YÁNEZ, A. Detection y tratamiento del mielomeningocele por un equipo interdisciplinario. **Rev. Hosp. Mat. Inf. Ramón Sardá.** v. 19, n. 1, p. 11-17. 2000.

KESHTGAR, A.S.; RICKWOOD, M.K. Urological consequences of incomplete cord lesions in patients with myelomeningocele. **British Journal of Urology.** Liverpool, v. 82, p. 258-260, abr. 1998.

LEE, E.H.; CARROLL, N.C. Hip stability and ambulatory status in myelomeningocele. **Journal of Pediatric Orthopedics.** New York, v. 5, n. 5, p. 522-527, 1985.

LIPTAK, G.S.; BOLANDER, H.M.; LANGWORTHY, K. Screening for ventricular shunt function in children with hydrocephalus secondary to myelomeningocele. **Pediatric Neurosurgery.** New York, v. 34, n. 6, p. 281-285, 2001.

LLOPPIS, I.D.; MUNÕZ, M.B.; AGULLÓ, E.M.; MARTINEZ, A.L.; AYMERICH, V.G.; VALERO, J.V.F. Ambulation in patients with myelomeningocele: a study of 1500 patients. **Paraplegia.** Spain, v. 31, p. 28-32, 1993.

LONG,T.B.; CINTAS, H.L. **Manual de fisioterapia pediátrica.** Rio de Janeiro: Revinter, 2001. p. 152-155.

LUNDY-EKMAN, L. **Neurociência: fundamentos para a reabilitação.** Rio de Janeiro: Guanabara Koogan, 2000. p. 57.

MARCONDES, E. **Pediatria básica.** 8. ed. São Paulo: Sarvier, 1999.p. 1116-1118.

MAZUR, J.M.; SHURTLEFF, D.; MENELAUS, M. COLLIVER, J. Orthopaedic management of high-level spina bifida – early walking compared with early use of wheelchair. **Journal of Bone and Joint Surgery.** Melborne / Seatle, v. 71-A, p. 56-61, 1989.

MOORE, K. L. **Fundamentos de embriologia humana.** 5. ed. São Paulo: Manole, 1990. p. 21-21/ 156-161.

OSKI, F.A.; DE ANGELIS, C.D.; FEIGIN, R.D.; WARSHAW,J.B. **Princípios e práticas de pediatria.** Rio de Janeiro: v. 2. Guanabara Koogan, 1992. p. 1915-1917.

PIAT JR, J.H.; DAGOSTINHO, A. The chiari II malformation: lesions discovered within the fourth ventricle. **Pediatric Neurosurgery.** Portland, v. 30, n. 2, p. 79-85, 1999.

QUAN, A.; ADAMS, R.; EKMARK, E.; BAUM, M. Bone mineral density in children with myelomeningocele. **Pediatrics.** Texas, v. 34, n. 102, p. 1-6, set. 1998.

RATLIFFE, K. T. **Fisioterapia clínica pediátrica – guia para a equipe de fisioterapeutas.** 1. ed. Santos, 2000. p. 109-115.

RINTOUL, N.E.; SUTTON, L.N.; HUBBARD, A.M.; COHEN, B.; MELCHIONNI, J.; PASQUARIELLO P.S.; ADZICK, N.S. A new look at myelomeningoceles: function level, vertebral level, shunting, and the implications for fetal intervention. **Pediatrics.** Philadelphia, v. 109, n. 3, p. 409-413, mar. 2002.

SAMUELSSON, L.; SKOOG, M. Ambulation in patients with myelomeningocele: a multivariate statistical analysis. **Journal of Pediatric Orthopaedics.** New York, v. 8, n. 5, p. 569-575, 1988.

SARWARK, J.F. Kyphosis deformity in myelomeningocele. **Orthopedic Clinics of North America.** Chicago, v. 30, n. 3, p. 451-455, jul. 1999.

SCHULTE-BAUKLOH, H.; MICHAEL, T.; SCHOBERT, J.; STOLZE, T.; KNISPEL, H.H. Efficacy of botulinum-A toxin in children with detrusor hyperreflexia due to

myelomeningocele: preliminary results. **Urology.** Germany, v. 59, n. 3, p. 325-328, 2002.

SHEPHERD, R. B. **Fisioterapia em pediatria.** 3. ed. São Paulo: Santos, 1996. Cap.15. p. 238-257.

SIMPSON, J.L.S. Fetal surgery for myelomeningocele: promisse, progress and problems. **JAMA.** Houston, v. 282, n. 19, p. 1873-1874, nov. 1999.

SMITH, L.K.; WEISS, E.L.; LEHMKUHL, L.D. **Cinesiologia clínica de Brunnstrom.** 5. ed. São Paulo: Manole, 1997. p. 472-478.

STELLA, G.; ASCANI, E.; CERVELLATI, S.; BETTINI, N.; SCARSI, M.; VICINI, M.; MAGILLO, P.; CARBONE, M. Surgical treatment of scoliosis associated with myelomeningocele. **Eur J Pediatr Surg.** Italy, v. 8, supll. 1, p. 22-25, jun. 1998.

STILLWELL, A.; MENELAUS, M.B. Walking ability in mature patients with spina bifida. **Journal of Pediatric Orthopedics.** New York, v. 3, n. 2, p. 184-190, 1983.

SULLIVAN, S.B.; SCHMITZ, T.J. **Fisioterapia avaliação e tratamento.** 2.ed. São Paulo: Manole, 1993. p. 678-683.

TACHDJIAN, M. **Ortopedia pediátrica.** 2. ed. São Paulo: v. 2. Manole, 1995. p. 829.

THOMAS, S.S.; BUCKON, C.E.; MALCHIONNI, J.; MAGNUSSON, M.; AIONA, M.D. Longitudinal assessment of oxygen cost and velocity in children with myelomeningocele: comparison of the hip – knee – ankle – foot orthosis and the reciprocating gait orthosis. **Journal of Pediatric Orthopaedics.** Philadelphia, v. 21, n. 6, p. 798-803, 2001.

THOMSON, A; SKINNER, A; PIERCY, J. **Fisioterapia de Tidy.** 12. ed. São Paulo: Santos Livraria, 2002. p. 366-370.

THOMSON, J.D.; OUNPUU, S.; DAVIS, R.B.; DELUCA, P.A. The effects of ankle-foot orthoses on the ankle and knee in persons with myelomeningocele: an evaluation using three-dimensional gait analysis. **Journal of Pediatric Orthopaedics.** Philadelphia, v. 19, p. 27-33. 1999.

TOROSIAN, C.M.; DIAS, L.S. Surgical treatment of severe hindfoot valgus by medial displacement osteotomy of the os calcis in children with myelomeningocele. **Journal of Pediatric Orthopaedics.** Philadelphia, v. 20, n. 2, p. 226-229. 2000.

UMPHRED, D. A. **Fisioterapia neurologica.** 2. ed. São Paulo: Manole, 1994. p.876.

VAISBUCH, N.; MEYER, S.; WEISS, P.L. Effect of seated posture on interface pressure in children who are able-bodied and who have myelomeningocele. **Disability and Rehabilitation.** Israel, v. 22, n. 17, p. 749-755, jan. 2000.