Católica
Universidade Católica de Brasília

Pró-Reitoria Acadêmica
Curso de Medicina Veterinária
Trabalho de Conclusão de Curso

A Utilização do Plasma Rico em Plaquetas em Feridas Contaminadas e Infectadas de Equinos

Autores: Ana Júlia Ramiro Zica
Júlia Freitas Lima Praxedes

Orientador: Prof. Esp. Henrique Caetano Veado

Brasília - DF
2025

A UTILIZAÇÃO DO PLASMA RICO EM PLAQUETAS EM FERIDAS CONTAMINADAS E INFECTADAS DE EQUINOS

THE USE OF PLATELET-RICH PLASMA IN CONTAMINATED AND INFECTED WOUNDS OF EQUINES

Ana Júlia Ramiro Zica[1], Júlia Freitas Lima Praxedes[1], Henrique Caetano Veado[2]
1 Aluna do Curso de Medicina Veterinária
2 Professor do Curso de Medicina Veterinária

Resumo

O Plasma Rico em Plaquetas (PRP) é uma terapia autóloga, composta de uma suspensão concentrada de sangue centrifugado, que contém Fatores de Crescimento (FC) derivados das plaquetas do próprio paciente para estimular a regeneração de feridas. Este plasma eleva a regeneração tecidual, afetando o recrutamento, proliferação e diferenciação celular. Estudos realizados apontam sobre a ação do PRP na reparação de lesões musculoesqueléticas e cutâneas em várias espécies, com resultados promissores. Quando aplicado de forma tópica em feridas cutâneas, pode ser particularmente efetiva devido à sua alta concentração de fatores de coagulação, leucócitos que conferem resistência natural aos agentes infecciosos e imunogênicos, e plaquetas que liberam FC os quais resultam em desbridamento local e atividade antibacteriana. Deste modo, objetiva-se analisar a eficácia e revisar a literatura do PRP na evolução cicatricial de feridas cutâneas contaminadas com aplicação tópica na forma de gel em equinos. Destacando a sua aplicabilidade clínica, seus benefícios, limitações e perspectivas futuras. Foram utilizados 6 animais para a realização do trabalho e padronizado um protocolo de aplicação a cada 48h para a avaliação. Os resultados obtidos foram promissores, sendo possível atingir o objetivo de avaliar a evolução da cicatrização das feridas.

Palavras-Chave: Regeneração Tecidual; Fatores Plaquetários; Medicina Regenerativa Equina.

Abstract

Platelet-Rich Plasma (PRP) is an autologous therapy consisting of a concentrated suspension of centrifuged blood containing Growth Factors (GF) derived from the patient's own platelets to stimulate wound regeneration. This plasma enhances tissue regeneration by affecting cell recruitment, proliferation, and differentiation. Studies have shown that PRP can be effective in repairing musculoskeletal and skin injuries in several species, with promising results. When applied topically to skin wounds, it can be particularly effective due to its high concentration of coagulation factors, leukocytes that confer natural resistance to infectious and immunogenic agents, and platelets that release GF, which results in local debridement and antibacterial activity. Thus, the objective is to analyze the efficacy and review the literature on PRP in the healing progression of contaminated cutaneous wounds with topical application in gel form in horses. It highlights its clinical applicability, benefits, limitations, and prospects. Six animals were used to carry out the study, and a standardized application protocol was applied every 48 hours for evaluation. The results obtained were promising, making it possible to achieve the objective of evaluating the evolution of wound healing.

Keywords: Tissue Regeneration; Platelet Factors; Equine Regenerative Medicine.

Juliafreitaslima1@hotmail.com

Anajuliaramiro@hotmail.com

Introdução

As feridas abertas em equinos são ocorrências comuns, principalmente em razão do comportamento instintivo ativo desses animais e de suas reações rápidas, o que os torna mais suscetíveis a lesões traumáticas. Fatores externos, como instalações inadequadas e piquetes cercados com arame liso, também contribuem para o aumento dessa predisposição (Paganela et al., 2009).

De acordo com McGreevy et al. (1995) distúrbios comportamentais, como estresse e ansiedade em cavalos estabulados, podem levar à automutilação, configurando-se como uma causa frequente de ferimentos. Segundo Neto (2003), as lesões de pele são uma das ocorrências mais comuns na clínica de equídeos, especialmente aquelas localizadas nos membros. Essas lesões ocorrem predominantemente nas extremidades distais dos membros torácicos e pélvicos, abaixo do carpo ou do jarrete. Essa localização específica apresenta maior risco devido à menor cobertura muscular, menor aporte vascular, maior mobilidade e proximidade com estruturas ósseas e articulares. Esses fatores aumentam a predisposição para contaminação e infecção das feridas. Estima-se que aproximadamente 60% a 80% das lesões traumáticas em equinos ocorram nessas regiões (Fowler et al., 2011; Theoret, 2013). Após uma ferida traumática, o cenário ideal seria a cicatrização por primeira intenção. No entanto, feridas abertas em determinadas localidades não permitem a aproximação primária das bordas, seja devido à perda de tecido, contaminação ou dificuldade em manter a imobilização da área. Nessas situações, as feridas cicatrizam predominantemente por segunda intenção, processo no qual ocorre a formação de tecido de granulação, contração da ferida e reepitelização (Sajjad et al., 2023).

O grau de contaminação das feridas pode ser classificado como limpo, quando não há rompimento da barreira estéril da pele por fatores externos. As feridas limpas-contaminadas são aquelas que, embora não apresentem sinais de infecção no momento do atendimento, envolvem exposição a áreas do corpo naturalmente colonizadas por microrganismos ou que

apresentam maior risco de contaminação (Mcgreevy et al., 1995).

As feridas contaminadas, comuns em equinos devido ao ambiente em que vivem e ao seu comportamento agitado, frequentemente envolvem lesões causadas por arames, coices ou quedas. Essas estão geralmente sujas com terra, fezes ou outros detritos, o que favorece a entrada de microrganismos no local (Theoret & Wilmink, 2013). Quando essa contaminação evolui e surgem sinais clínicos evidentes, como pus, mau cheiro, calor, dor e inchaço, a ferida é considerada infectada. Nesse caso, é necessária uma abordagem mais agressiva, com limpeza profunda, uso de antibióticos e controle da inflamação (White; Edmondson; Brown, 2019).

Conhecer as fases de cicatrização de uma ferida é essencial para determinar o melhor tratamento. A cicatrização é um processo fisiológico individual, que se inicia imediatamente após uma lesão, com a coagulação. Durante essa fase, substâncias vasoativas, proteínas adesivas, Fatores de Crescimento (FC) e proteases são liberadas, e esse processo pode levar até 24 horas (Terkeltaub e Ginsberg, 1998). Em seguida, inicia-se a fase inflamatória, caracterizada pela vasodilatação e infiltração de células como neutrófilos e macrófagos, com duração de 1 a 3 dias (Theoret, 2013). A fase proliferativa começa a partir do dia 4, podendo se estender até o dia 21, caracterizada pela formação de tecido de granulação, angiogênese, deposição de colágenos tipo III, além da migração de fibroblastos e queratinócitos. A partir do dia 5 ao dia 10, inicia-se a fase de contração da ferida, que pode durar várias semanas. Nesta fase ocorre a mediação de mio fibroblastos, que promovem a aproximação das bordas e a redução da área da ferida, sendo muitas vezes limitada em equinos devido à tensão local e à anatomia dos membros (Wilmink et al., 2005). E por fim, a fase de remodelação, que pode se estender de 3 semanas a vários meses. Durante essa etapa, o colágeno tipo III é gradualmente substituído pelo colágeno tipo I, promovendo aumento da força tensional do tecido cicatricial (Schmidt; Lewis, 2006).

Uma importante particularidade do processo de cicatrização dos equinos é que estes formam um tecido de granulação exuberante, em grande parte devido à ativação exacerbada de precursores dérmicos, como fibroblastos e miofibroblastos, responsáveis pela síntese de colágeno e contração da ferida, e precursores epidérmicos, como os queratinócitos, que atuam na reepitelização. Com isso, observamos que o processo de cicatrização em equinos é notoriamente mais lento quando comparado a outras espécies domésticas, devido a fatores anatômicos e fisiológicos que contribuem para a cronicidade de muitas feridas (Frisbie et al., 2009; Theoret & Wilmink, 2013).

O Plasma Rico em Plaquetas (PRP) é um produto biológico derivado do próprio paciente mediante um processamento laboratorial do sangue total do animal, que possui alta concentração de fatores de crescimento devido ao alto número de plaquetas. Dessa forma, é considerado um produto com baixo risco de reações imunológicas, no qual age facilitando o processo de cicatrização (Sánchez et al., 2007). Sua utilização tem o objetivo de regeneração de diferentes tecidos entre as principais aplicações estão as tendinopatias, desmopatias, lesões articulares e feridas contaminadas (Parisi et al., 2017).

Nas tendinopatias, o PRP tem sido utilizado por meio da aplicação intralesional, há estímulo à regeneração tecidual por meio da liberação de FC, promovendo uma melhor organização das fibras colágenas e recuperação funcional mais eficiente (Lange-Consiglio et al., 2014). Em casos de desmopatias, como lesões do ligamento acessório e do ligamento suspensor do membro, o PRP também se mostra eficaz (Figueiredo, 2016). De acordo com Tena et al. (2021), a aplicação melhora a organização do tecido reparado e aumenta a síntese de colágeno tipo I, essencial para a resistência e elasticidade ligamentar. Além disso, em lesões articulares como osteoartrites, o PRP pode ser administrado por via intra-articular, promovendo, além de efeitos regenerativos, efeitos anti-inflamatórios sobre a cartilagem e a membrana sinovial. Um estudo experimental realizado por Dias et al. (2021) demonstrou que o uso de PRP em articulações com lesões resultou em melhora clínica, macroscópica e histológica da cartilagem.

Em comparação com outras terapias regenerativas, como tratamento com laserterapia e ozonioterapia, o PRP apresenta vantagens consideráveis. Por ser uma fonte autóloga, obtida do próprio sangue do animal, o risco de reações imunológicas é reduzido, sendo considerada uma alternativa segura para o animal. Além disso, a obtenção e aplicação do PRP são relativamente simples e economicamente viáveis, dispensando estruturas laboratoriais complexas. Isso representa um grande diferencial, especialmente em contextos econômicos. Estudos destacam a eficácia clínica do PRP, evidenciando melhorias na claudicação, no tempo de recuperação para a atividade e na qualidade do tecido regenerado, o que valida sua utilidade como recurso terapêutico na medicina esportiva equina (Brossi et al., 2015).

No âmbito de feridas contaminadas, o PRP também é considerado uma opção terapêutica de fácil obtenção e custo-benefício acessível, que ajudam a aumentar a concentração de FC na área lesionada, promovendo uma recuperação tecidual mais eficaz, incluindo a aceleração da cicatrização de feridas (Nikolidakis; Janses, 2008). Os FC presentes no PRP são peptídeos sinalizadores presentes nos grânulos-α das plaquetas. São gerados a partir dos megacariócitos e sua liberação

ocorre quando há estímulo das plaquetas, sendo eles o Fator de Crescimento Transformante (TGF-β), Fator de Crescimento Derivado de Plaquetas (PDGF), Fator de Crescimento Vascular Endotelial (VEGF) e Fator de Crescimento Epitelial (EGF) predominantes, que ao entrar em contato com o local de injúria, amplia a sua influência nos estágios iniciais do processo de regeneração (Marx, 2004 Textor, 2011;). Segundo Marx (2004), os fatores de crescimento são essenciais para processos biológicos como a angiogênese, a multiplicação de fibroblastos e a liberação de citocinas com propriedades antibacterianas, regenerativas, inflamatórias e anti-inflamatórias, além de ativar os mecanismos de defesa do organismo contra infecções.

Neste estudo, foi adotado um protocolo padrão para a obtenção do PRP, desenvolvido por Ferraz et al. (2007), que inclui a dupla centrifugação do sangue total para atingir uma concentração ideal de plaquetas. A determinação da frequência de aplicações em equinos e a eficácia do tratamento em feridas cutâneas foram desenvolvidos durante o processo desse projeto. Este protocolo promete ajudar na padronização do uso do PRP em equinos, oferecendo benefícios tanto para os animais quanto para seus tutores, devido à relação custo-benefício favorável.

Materiais e Métodos

A pesquisa foi conduzida conforme os princípios éticos para experimentação animal, aprovada pela Comissão de Ética no Uso Animal (CEUA) da Universidade Católica de Brasília (UCB), registrada com o número de protocolo 010/2024 (Anexo 1), sob a responsabilidade do docente Henrique Caetano Veado. Garantindo que nenhum animal fosse submetido a procedimentos que causassem dor, estresse ou sofrimento desnecessário. As feridas avaliadas foram provenientes de acidentes, como quedas, lesões causadas por contato com estruturas das baias e brigas. O tratamento instituído teve como objetivo promover a recuperação e o bem-estar dos animais envolvidos.

Foram utilizados seis equinos (n = 6), mantidos no setor do Hospital Veterinário do 1º Regimento de Cavalaria de Guardas (1º RCG), no período de março a maio de 2025, que apresentavam lesões cutâneas variadas, incluindo lacerações, avulsões e abscessos. As amostras biológicas foram analisadas no Laboratório Santé, em Brasília. Os equinos eram mantidos sob o manejo da unidade militar, com alimentação balanceada e padronizada, higienização e condições de alojamento adequadas durante todo o período do estudo. Para a realização das aplicações, era necessário que o paciente estivesse clinicamente estável, apresentasse feridas traumáticas abertas, fossem mantidos em instalações apropriadas e com o manejo controlado, permitindo aplicação tópica do PRP gel e reavaliações das feridas periodicamente. Animais que não se encaixaram nesses critérios éticos foram excluídos da pesquisa.

Logo após a identificação da lesão (D0), os animais foram submetidos à tricotomia da região afetada e à limpeza com clorexidina 2%, solução fisiológica a 0,9% e gaze estéril, visando remover sujidades e reduzir o risco de infecção. Durante os dois primeiros dias subsequentes (D0 a D2), os equinos permaneceram sob observação clínica, sem aplicação do PRP, porém foi realizado a bandagem compressiva, sendo monitorados quanto à evolução das feridas, presença de sinais inflamatórios exacerbados e estabilidade geral do quadro. A aplicação tópica do PRP gel iniciou-se apenas a partir do terceiro dia (D3).

No dia da aplicação (D3), os animais foram submetidos à antissepsia na região da jugular com álcool 70% e realizada a venopunção jugular para a obtenção do sangue total. Segundo Landesberg et al., (2000), as coletas foram realizadas em tubo de citrato de sódio a 3,2% com capacidade de 3,6ml de sangue, a quantidade de sangue coletada dependeria da extensão da ferida, em média, eram coletados 6 tubos para cada paciente, sendo que um deles era destinado ao laboratório para a contagem de plaquetas no PRP.

Realizou-se o processo de dupla centrifugação, sendo a primeira em 800 rpm durante 10 minutos, após esse processo com um cateter estéril, retirou-se a parte do plasma e colocado em outro tubo de citrato de sódio a 3,2% para a realização da segunda centrifugação que foi em 1600 rpm durante 10 minutos (Ferraz et al. 2007). Finalizando a última centrifugação, foi observado a presença do botão plaquetário **(figura 1)**, que compõe o PRP. Foi descartado 80% desse plasma sobrenadante (Plasma Pobre em Plaquetas) e a amostra foi homogeneizado em Vórtex para desfazer o botão plaquetário e aumentar a quantidade de plaquetas na amostra. Com o PRP pronto, foi adicionado gliconato de Cálcio 10% para a confecção do gel e ativação do PRP, na proporção de 10:1. A solução foi deixada em repouso em temperatura ambiente (25-30 °C) por 15 a 30 minutos, até atingir a forma de gel **(figura 2).**

Ao finalizar o processo de obtenção do PRP, foi separado cerca de 0,5ml de PRP em um eppendorff para a análise laboratorial. O método de análise utilizado foi a fluorescência óptica, que emprega corantes específicos que se ligam ao RNA das plaquetas. Quando iluminadas por um feixe de laser, as plaquetas emitem sinais detectáveis, permitindo uma distinção mais precisa. Segundo Sysmex (2024), esse método de contagem plaquetária reduz o risco de interferências, sendo atualmente considerado o mais sensível e específico para avaliação plaquetária automatizada.

Antes de cada aplicação do PRP, foi repetido a antissepsia da ferida com os mesmos materiais utilizados no D0. O PRP gel era aplicado diretamente sobre a lesão **(figura 3)**, foi realizado a bandagem com algodão ortopédico, ataduras, esparadrapo e bandagem elástica autoadesiva para evitar contaminação com o meio externo. As feridas foram avaliadas de forma macroscópica a cada 48 horas, começando a partir do dia inicial da ferida (D0) até a completa cicatrização dela. A evolução da ferida era registrada por meio de fotografias e medições com o software de processamento e análise de imagens ImageJ, permitindo a análise da eficácia do tratamento. As análises dos resultados foram feitas através do teste t de Student, método que utiliza a distribuição T para determinar se há uma diferença significativa entre as médias de duas amostras. Neste estudo, considera-se "t" como a média dos dois grupos analisados (contagem de plaquetas basal do paciente e contagem de plaquetas no PRP) e "p" o nível de significância.

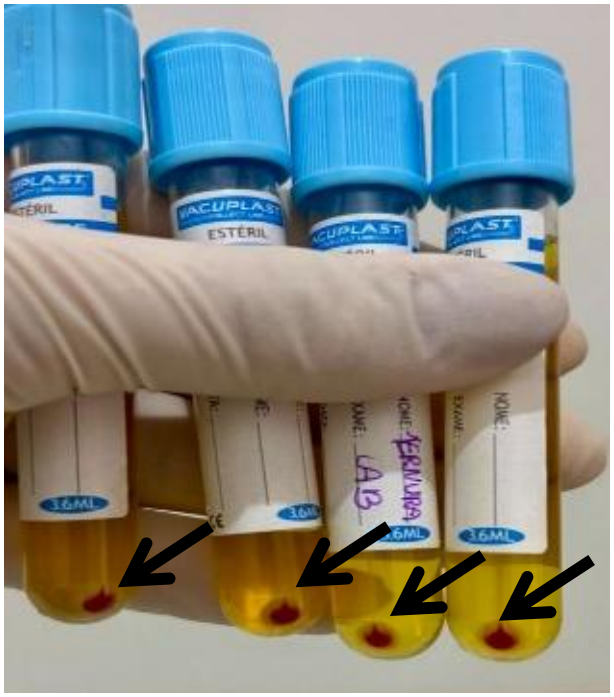

Figura 1: (Seta) Presença do botão plaquetário no tubo de citrato de sódio 3,2%. **Fonte:** 1º RCG, 2025.

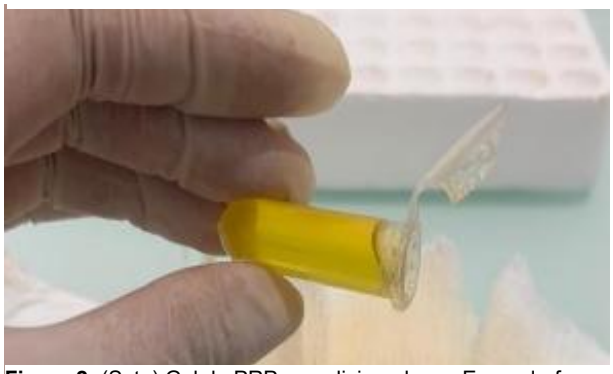

Figura 2: (Seta) Gel de PRP acondicionado em Eppendorf para posterior utilização. **Fonte:** 1º RCG, 2025.

Figura 3: (Seta) PRP gel pronto para ser aplicado. **Fonte:** 1º RCG, 2025.

Resultados

Caso 1- Equino, macho, 7 anos; Abrasão em região de jarrete do membro pélvico direito (MPD)

Em março de 2025, foi atendido no Hospital Veterinário do 1° RCG um equino, macho, Brasileiro de Hipismo (BH), 7 anos de idade, 463 quilogramas (kg), atleta de hipismo. A queixa principal foi uma ferida lacerante (abrasiva) na região do jarrete do MPD. No exame físico geral, o paciente apresentou mucosa oral e ocular normocoradas, temperatura retal de 37,5 °C, frequência cardíaca (FC) de 42 batimentos por minuto (bpm), frequência respiratória (FR) de 20 movimentos respiratórios completos (rpm), motilidade normal em todos os quadrantes, tempo de preenchimento capilar (TPC) 2", animal alerta e com apetite. No hemograma completo, observaram-se hemácias normocíticas e normocrômicas, leucócitos sem alterações morfológicas, e trombocitopenia de 65.000 /mm³ (valor de referência 100.000 a 350.000 /mm³). A primeira aplicação foi realizada no (D3) e finalizada no (D11), totalizando 4 aplicações do PRP Gel.

As contagens de plaquetas no PRP foram analisadas em quatro momentos diferentes durante a aplicação da técnica no D3, D5, D8 e D11 **(figura 4)**. A média de plaquetas no sangue total foi de 53.000/µL (±8.000), enquanto no plasma rico em plaquetas (PRP) a média foi de 212.250/µL (±39.652). Obtendo uma concentração média de plaquetas de 4,04 vezes, com desvio padrão de ±1,01. Para validar a eficácia dos resultados, foi aplicado o método t de Student pareando os valores de plaquetas do sangue total e os valores obtidos no PRP. O resultado apresentou um valor de $t = 7,58$ e $p = 0,0048$, indicando diferença estatisticamente significativa ($p < 0,05$) entre os grupos. Isso confirma a efetividade do protocolo de dupla centrifugação utilizado neste estudo para a concentração de plaquetas no PRP. Ao longo de 14 dias, houve redução contínua na área da lesão, evidenciando a eficácia do protocolo. Conforme o gráfico abaixo **(gráfico 1)**, observa-se uma leve redução da lesão entre os dias D1 e D3, porém após o início das aplicações, houve uma queda

mais acentuada até o D14, no qual a ferida apresentava-se completamente cicatrizada com área total igual a 0 cm². Sugerindo que a concentração do PRP foi significativamente maior que a concentração da quantidade basal de plaquetas no paciente, auxiliando na resposta da cicatrização da ferida.

A partir desse ponto analisado, a média de redução da área da ferida foi de aproximadamente 0,431 cm² por dia. Essa taxa de regressão evidencia um processo cicatricial eficaz, considerando a fase mais intensa da cicatrização entre os dias D3 e D5, seguida por uma fase de maturação até o fechamento completo da ferida.

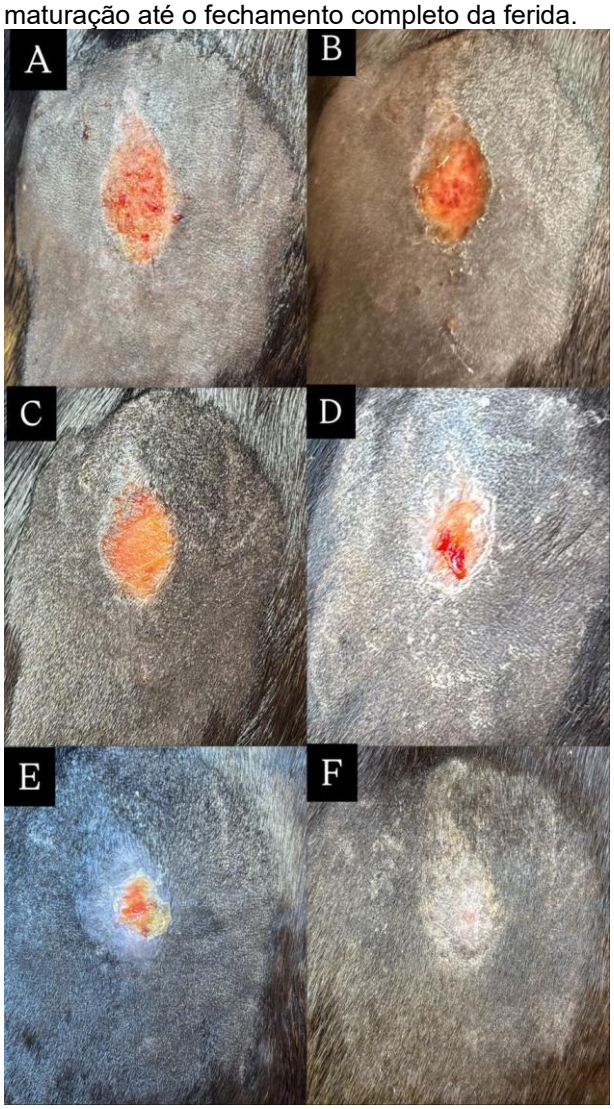

Figura 4: A: Dia 1, Ferida abrasiva na região do jarrete do membro pélvico direito, B: Dia 3, primeira aplicação do PRP Gel na ferida medindo 2,149cm x 1,56cm, com área total de 2,154cm, C: Dia 5, segunda aplicação do PRP Gel, ferida medindo 1,769cm x 0,547cm, com área total de 0,433cm; D: Dia 8, terceira aplicação do PRP Gel, ferida medindo 1,517cm x 0,367cm, com área total de 0,250cm; E: Dia 11, quarta aplicação do PRP Gel, ferida medindo 1,333cm x 0,241cm, com área total de 0,072cm; F: Dia 14, observou-se ferida com total área de cicatrização e aspecto liso, finalizando o protocolo com o paciente. **Fonte:** 1º RCG, 2025.

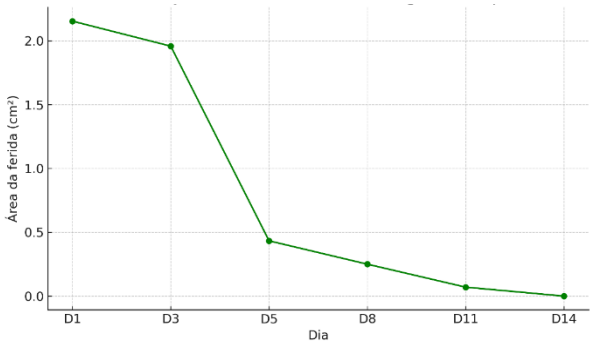

Gráfico 1: Gráfico da evolução da área da ferida (cm²) do caso 1 comparado com o tempo (dias).

Caso 2- Equino, macho, 4 anos; Laceração em Metacarpo do membro pélvico esquerdo (MPE)

Em março de 2025, foi atendido no Hospital Veterinário do 1° RCG um equino, macho, BH, 4 anos de idade, 413 kg. A queixa principal foi uma ferida lacerante na região do metacarpo do membro torácico esquerdo. No exame físico geral, o paciente apresentou mucosa oral e ocular normocoradas, temperatura retal de 37,9 °C, FC de 40 bpm, FR de 16 rpm, motilidade normal em todos os quadrantes, TPC 2", animal alerta e com apetite, no hemograma completo apresentou hemácias normocítica normocrômica e presença de neutrófilos multilobulados. A primeira aplicação foi realizada no D3 e finalizada no D11, totalizando 4 aplicações do PRP Gel.

As contagens de plaquetas no PRP foram analisadas em quatro momentos diferentes durante a aplicação da técnica no D3, D4, D8 e D11. A média de plaquetas no sangue total foi de 155.000/µL, enquanto no PRP a média foi de 289.500/µL (±124.435). Obtendo uma concentração média de plaquetas de 1,8 vezes, com desvio padrão de ±0,80. O resultado apresentou um valor de $t = 2,16$ com $p = 0,11$, considerando o nível de significância como $p < 0,05$, o valor obtido sugere que não há uma diferença estatisticamente significativa entre os grupos analisados, entretanto, a média das plaquetas no PRP foram substancialmente superiores à contagem basal no sangue do paciente, com implicações positivas para o uso clínico e terapêutico. A variação observada nas amostras pode ser atribuída a fatores externos, como o deslocamento da amostra a ser analisada até o laboratório.

No período de 14 dias de avaliação, observou-se uma redução progressiva e significativa nas dimensões da ferida **(figura 5)**. De acordo com o gráfico abaixo **(gráfico 2)** observa-se uma leve redução da lesão entre os dias D1 e D3, mantendo-se ainda próximo ao valor inicial, porém após o início das aplicações, houve uma queda mais acentuada começando pelo sétimo dia (D7) e finalizando no último dia (D14) com o fechamento

total da ferida. A partir desse ponto analisado, a média de redução da área da ferida foi de aproximadamente 0,272 cm² por dia. Essa taxa de regressão evidencia um processo cicatricial contínuo e eficiente, considerando a fase mais intensa da cicatrização entre os dias D3 e D7, seguida por uma fase de maturação até o fechamento completo da ferida. Sugerindo que a concentração do PRP foi significativamente maior que a concentração da quantidade basal de plaquetas no paciente, auxiliando na resposta da cicatrização da ferida.

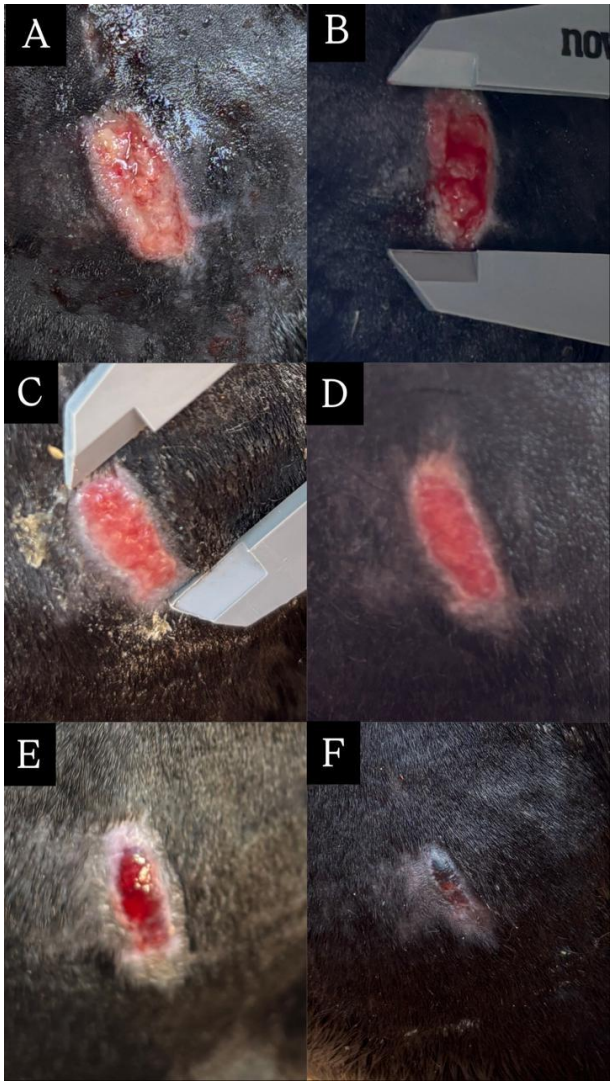

Figura 5: A: Dia 1, Ferida lacerante na região do metacarpo do membro torácico esquerdo; B: Dia 3, primeira aplicação do PRP Gel na ferida medindo 2,654cm x 1,471cm, com área total de 3,137cm, C: Dia 5, segunda aplicação do PRP Gel, ferida medindo 1,574cm x 0,910cm, com área total de 1,160cm; D: Dia 8, terceira aplicação do PRP Gel, ferida medindo 1,293cm x 0,542cm, com área total de 0,642cm; E: Dia 11, quarta aplicação do PRP Gel, ferida medindo 0,833cm x 0,468cm, com área total de 0,372cm; F: Dia 14, observou-se ferida com total área de cicatrização e aspecto liso, finalizando o protocolo com o paciente. **Fonte:** 1º RCG, 2025.

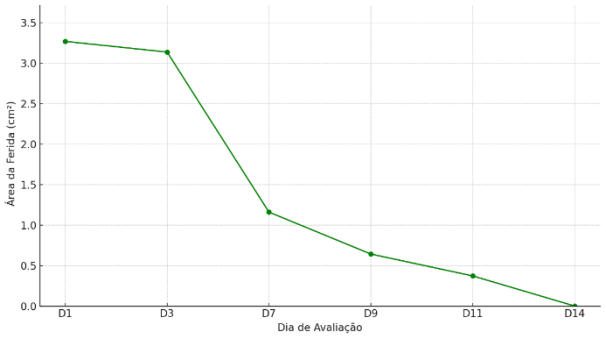

Gráfico 2: Gráfico da evolução da área da ferida (cm²) comparado com o tempo (dias).

Caso 3- Equino, fêmea, 19 anos; Avulsão na região da coroa do casco em membro pélvico esquerdo (MPE)

Em abril de 2025, foi atendido no Hospital Veterinário do 1° RCG um equino, fêmea, sem raça definida (SRD), 19 anos de idade, 460 kg. A queixa principal foi uma ferida avulsiva na região da coroa do casco do membro pélvico esquerdo. No exame físico geral, o paciente apresentou mucosa oral e ocular normocoradas, temperatura retal de 37,6 °C, FC de 38 bpm, FR de 16 rpm, motilidade normal em todos os quadrantes, TPC 2", animal alerta e com apetite. No hemograma, apresentou hemácias normocíticas normocrômicas, neutrofilia relativa e presença de neutrófilos multilobulados.

As contagens de plaquetas no PRP foram analisadas em dez momentos diferentes sendo elas D3, D5, D7, D9, D11, D13, D16, D18, D20, D23. A média de plaquetas no sangue total foi de 130.181 plaquetas/µL (±23.571), enquanto no PRP a média foi de 348.818,18 plaquetas/µL (±108.695). Obtendo uma concentração média de plaquetas de 3,5 vezes, com desvio padrão de ±2,18. De acordo com o método analisado, a diferença dos valores de plaquetas do sangue total e os valores obtidos no PRP, o resultado apresentou um valor de $t = 3,77$ com $p < 0,0062$, considerando o nível de significância como $p < 0,05$, os resultados mostram uma diferença estatisticamente significativa. Isso confirma a efetividade do protocolo de dupla centrifugação utilizado neste estudo para a concentração de plaquetas no PRP.

No período até a cicatrização completa da ferida, foi observado uma redução progressiva e significativa nas dimensões da ferida **(figura 6)**. De acordo com o gráfico abaixo **(gráfico 3)**, observa-se uma significativa redução da lesão entre os dias D3 e D5, essa redução acentuada sugere uma resposta inicial positiva ao tratamento instituído. Entre os dias D5 e D13, a ferida continuou a reduzir sua área de forma contínua, embora em ritmo mais lento, indicando que o tecido lesionado estava sendo progressivamente substituído por tecido de granulação. A partir do D13 até o D23, houve uma redução ainda mais significativa, chegando a uma área residual mínima, até a redução por completo da ferida. Esse padrão de cicatrização indica uma boa resposta biológica ao protocolo utilizado, com

ausência de complicações como infecção, necrose ou estagnação do processo de regeneração sugerindo que a concentração do PRP foi significativamente maior que a concentração da quantidade basal de plaquetas no paciente, auxiliando na resposta da cicatrização da ferida.

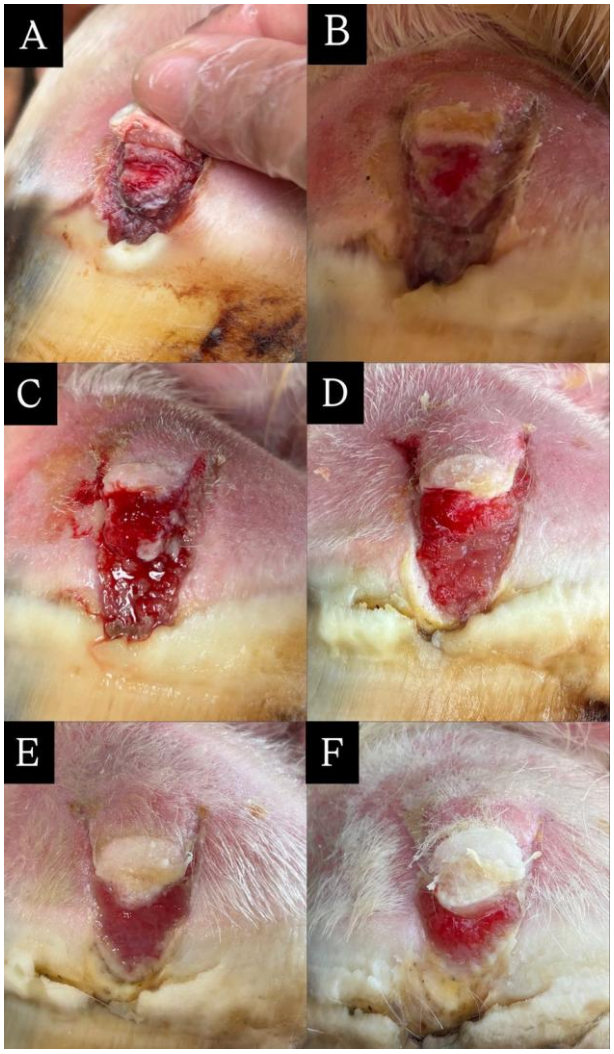

Figura 6: A: Dia 1, Ferida avulsiva na região da coroa do casco do membro pélvico esquerdo; B: Dia 5, segunda aplicação do PRP Gel, ferida medindo 2,265cm x 1,798cm, com área total de 2,977cm; C: Dia 9, terceira aplicação do PRP Gel, ferida medindo 2,185cm x 1,351cm, com área total de 2,512cm; D: Dia 13, sexta aplicação do PRP Gel, ferida medindo 1,256cm x 0,955cm, com área total de 1,250cm; E: Dia 18, oitava aplicação do PRP Gel, ferida medindo 0,910cm x 0,711cm, com área total de 0,725cm; F: Dia 25, finalizando o protocolo com o paciente. **Fonte:** 1º RCG, 2025.

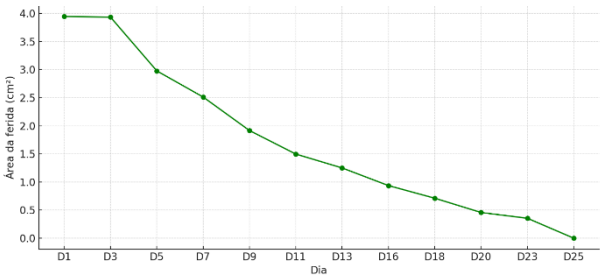

Gráfico 3: Gráfico da evolução da área da ferida (cm²) comparado com o tempo (dias).

Caso 4- Equino, fêmea, 13 anos; Laceração em metatarso do membro pélvico direito (MPD)

Em março de 2025, foi atendido no Hospital Veterinário do 1° RCG um equino, fêmea, SRD, 13 anos de idade, 430 kg. A queixa principal foi uma ferida lacerante na região do metatarso do membro pélvico direito. No exame físico geral, o paciente apresentou mucosa oral e ocular normocoradas, temperatura retal de 38,1 °C, FC de 42 bpm, FR de 32 rpm, motilidade normal em todos os quadrantes, TPC 2", animal alerta e com apetite. No hemograma, observaram-se hemácias normocíticas e normocrômicas, leucócitos sem alterações morfológicas e trombocitopenia dde 46.000 /mm³ (valor de referência 100.000 a 350.000 /mm³). A primeira aplicação foi realizada no dia 22 de março (Dia 3), e finalizada no dia 23 de abril (D34), totalizando 14 aplicações do PRP Gel.

As contagens de plaquetas no PRP foram analisadas em quatorze momentos diferentes. A média de plaquetas no sangue total foi de 61.571 plaquetas/µL (±20.962), enquanto no plasma rico em plaquetas (PRP) a média foi de 289.070 plaquetas/µL (±61.460). Obtendo uma concentração média de plaquetas de 5,18 vezes, com desvio padrão de ±1,91. De acordo com o método analisado, a diferença dos valores de plaquetas do sangue total e os valores obtidos no PRP, o resultado apresentou um valor de $t = 13,73$ com $p < 0,0001$, considerando o nível de significância como $p < 0,05$, os resultados mostram uma grande diferença entre as médias em relação à variabilidade dos dados, sugerindo que a concentração do PRP foi significativamente maior que a concentração da quantidade basal de plaquetas no paciente, auxiliando na resposta da cicatrização da ferida.

No período de 36 dias de avaliação, observou-se uma redução contínua e eficaz nas dimensões da ferida **(figura 7)**. De acordo com o gráfico abaixo **(gráfico 4)**, observa-se uma significativa redução da ferida entre os dias D6 e D15, representando cerca de 50% de redução em menos de duas semanas. Essa fase é compatível com a fase de cicatrização de proliferação, caracterizada pela formação de tecido de granulação e reepitelização. A partir do dia D18 até o dia D29, a taxa de redução diminuiu, mas ainda manteve uma boa redução. Esse padrão justificaria a fase final da cicatrização, onde predominam os processos de remodelação tecidual. De acordo com veterinários responsáveis, a paciente possui um histórico médico de difícil cicatrização de feridas, com isso, a utilização do PRP Gel foi um tratamento com boa resposta.

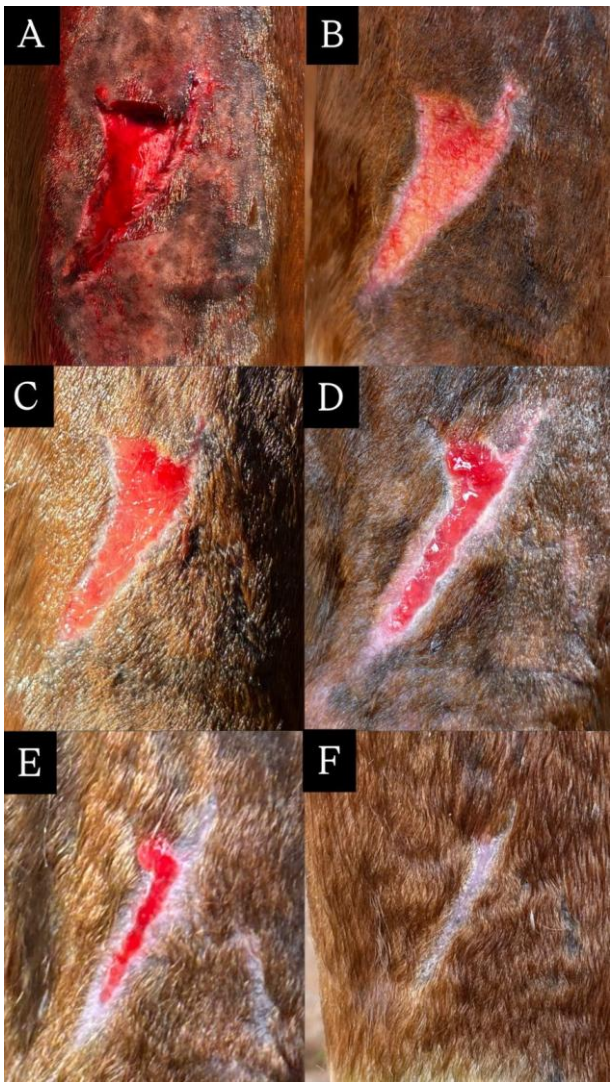

Figura 7: A: Dia 1, Ferida lacerante na região do metatarso do membro pélvico direito; B: Dia 8, terceira aplicação do PRP Gel, ferida medindo 3,572cm x 1,377cm, com área total de 3,978cm; C: Dia 13 quinta aplicação, ferida medindo 3,124cm x 1,148cm, com área total de 3,285cm; D: Dia 21, oitava aplicação do PRP Gel, ferida medindo 2,723cm x 0,463cm, com área total de 1,516cm; E: Dia 29, décima primeira aplicação do PRP Gel, ferida medindo 1,408cm x 0,149cm, com área total de 0,281cm; F: Dia 36, ferida com total área de cicatrização e aspecto liso, finalizando o protocolo com o paciente. **Fonte:** 1º RCG, 2025.

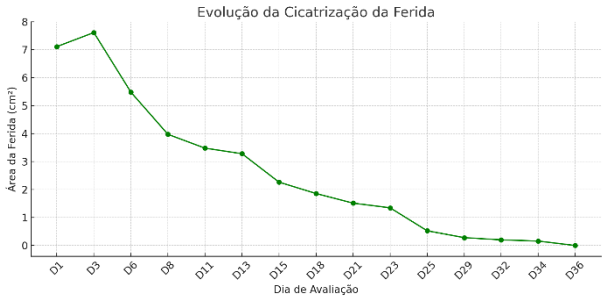

Gráfico 4: Gráfico da evolução da área da ferida (cm²) comparado com o tempo (dias).

Caso 5 – Equino, macho, 12 anos; Abcesso em região do carpo do membro torácico direito (MTD)

Em abril de 2025, foi atendido no Hospital Veterinário do 1° Regimento de Cavalaria de Guardas um equino, macho, SRD, 12 anos de idade, 458 kg. A queixa principal foi uma ferida por drenagem espontânea de abcesso na região do joelho do membro torácico direito. No exame físico geral, o paciente apresentou mucosa oral e ocular normocoradas, temperatura retal de 37,6 °C, FC de 32 bpm, FR de 12 rpm, motilidade normal em todos os quadrantes, TPC 2”, animal alerta e com apetite. No hemograma, apresentou hemácias normocítica normocrômica e presença de neutrófilos degenerados.

A primeira aplicação foi realizada no dia 10 de abril (Dia 3), e finalizada no dia 23 de abril (Dia 20), totalizando 7 aplicações do PRP Gel. As contagens de plaquetas no PRP foram analisadas em sete momentos diferentes durante a aplicação da técnica (D3, D5, D7, D9, D12, D15, D18). A média de plaquetas no sangue total foi de 200.428,57 plaquetas/µL (±35.723,37), enquanto no plasma rico em plaquetas (PRP) a média foi de 452.833,33 plaquetas/µL (±88.328,49). Obtendo uma concentração média de plaquetas de 2,38 vezes, com desvio padrão de ±0,76. De acordo com o método analisado a diferença dos valores de plaquetas do sangue total e os valores obtidos no PRP, o resultado apresentou um valor de $t=6,18$ com $p< 0,0001$, considerando o nível de significância como $p < 0,05$, os resultados mostram uma grande diferença entre as médias em relação à variabilidade dos dados, sugerindo que a concentração do PRP foi significativamente maior que a concentração da quantidade basal de plaquetas no paciente, mesmo considerando a razão de multiplicação da contagem de plaquetas, auxiliando na resposta da cicatrização da ferida. Sugerindo que a concentração do PRP foi significativamente maior que a concentração da quantidade basal de plaquetas no paciente, auxiliando na resposta da cicatrização da ferida. Sugerindo que a concentração do PRP foi significativamente maior que a concentração da quantidade basal de plaquetas no paciente, auxiliando na resposta da cicatrização da ferida.

No período de 18 dias de avaliação, observou-se uma redução contínua e eficaz nas dimensões da ferida **(figura 8)**. De acordo com o gráfico abaixo **(gráfico 5),** observa-se uma redução da ferida de forma contínua e eficaz. Nos primeiros dias de aplicação. Apresentando cerca de 29% de redução entre os dias D3 e D7, devido à alta concentração de fatores de crescimento que promovem a regeneração tecidual, angiogênese e quimiotaxia celular. Os dados apresentados são fortemente indicativos de que o PRP gel teve um efeito positivo na aceleração da cicatrização dessa ferida.

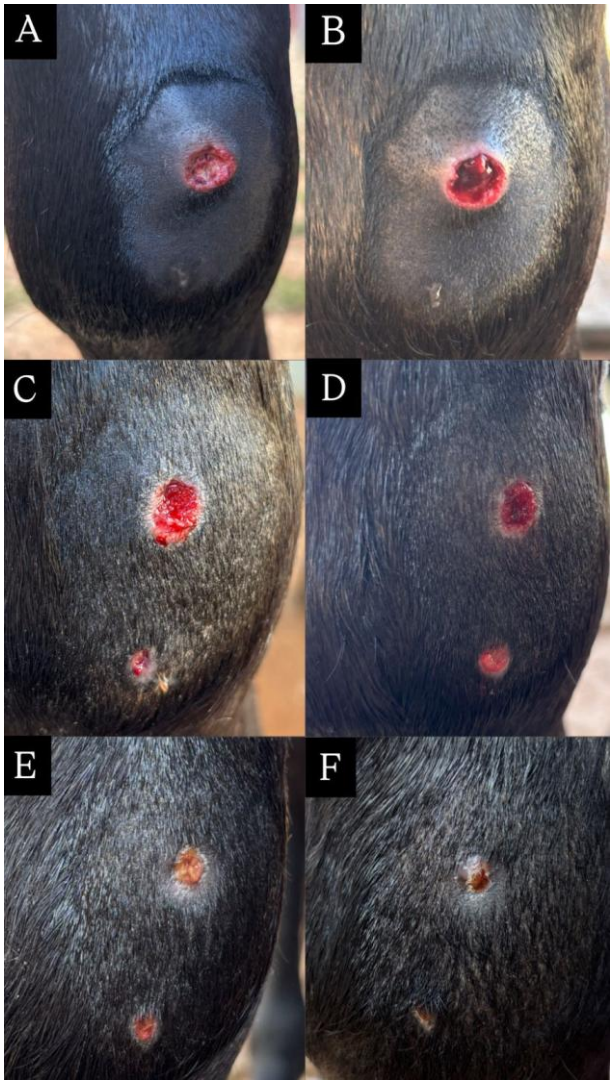

Figura 8: A: Dia 1, Ferida por drenagem espontânea de abcesso na região do carpo do membro torácico direito; B: Dia 5, segunda aplicação do PRP Gel, ferida medindo 1,212cm x 1,102cm, com área total de 1,155cm; C: Dia 9, quarta aplicação do PRP Gel, ferida medindo 0,903cm x 0,802cm, com área total de 0,745cm; D: Dia 12, quinta aplicação, ferida medindo 0,871cm x 0,781cm, com área total de 0,653cm; E: Dia 15, sexta aplicação do PRP gel, ferida medindo 0,622cm x 0,502cm, com área total de 0,311cm; F: Dia 18, ferida com total área de cicatrização e aspecto liso, finalizando o protocolo com o paciente. **Fonte:** 1º RCG, 2025.

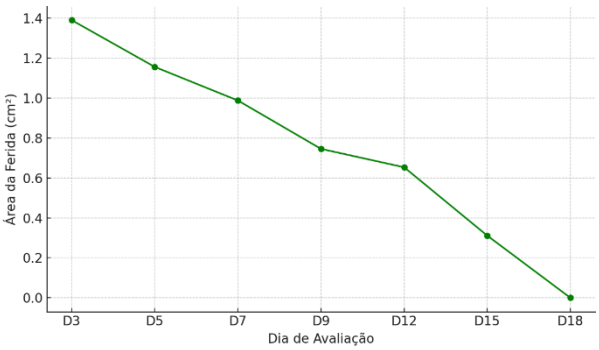

Gráfico 5: Gráfico da evolução da área da ferida (cm²) comparado com o tempo (dias).

Caso 6- Equino, fêmea, 21 anos; Avulsão em região de jarrete em membro pélvico direito (MPD)

Em abril de 2025, foi atendido no Hospital Veterinário do 1° Regimento de Cavalaria de Guardas um equino, fêmea, SRD, 23 anos de idade, 406 kg. A queixa principal foi uma ferida lacerante na região do jarrete do MPD. No exame físico geral, o paciente apresentou mucosa oral e ocular normocoradas, temperatura retal de 37,2 °C, FC de 40 bpm, FR de 32 rpm, motilidade normal em todos os quadrantes, TPC 2", animal alerta e com apetite. No hemograma, apresentou hemácias normocíticas normocrômicas, leucócitos sem alteração morfológica e trombocitopenia de 82.000/mm³ (valor de referência 100.000 a 350.000 /mm³)

As contagens de plaquetas no PRP foram analisadas em três momentos diferentes durante a aplicação da técnica. A média de plaquetas no sangue total foi de 82.000 plaquetas/µL, enquanto no plasma rico em plaquetas (PRP) a média foi de 229.333,33 plaquetas/µL (±100,563). Obtendo uma concentração média de plaquetas de 2,76 vezes, com desvio padrão de ±1,22. De acordo com o método analisado a diferença dos valores de plaquetas do sangue total e os valores obtidos no PRP, o resultado apresentou um valor de $t = 2,01$ com $p < 0,1$, considerando o nível de significância como $p < 0,05$, os resultados mostram que essa diferença não foi estatisticamente significativa, devido ao baixo número de amostra. Dessa forma, os dados sugerem aumento na concentração plaquetária com a técnica utilizada, porém, com base estatística, não houve diferença significativa entre os grupos.

No período de 9 dias de avaliação, observou-se uma redução expressiva e rápida nas dimensões da ferida **(figura 9)**. De acordo com o gráfico abaixo **(gráfico 6),** observa-se uma leve redução da lesão entre os dias D1 e D3, mantendo-se ainda próximo ao valor inicial, o que indica um início mais lento da resposta cicatricial antes de iniciar o protocolo. Porém, após o início das aplicações, houve uma queda mais acentuada, começando pelo terceiro dia (D3) e finalizando no último dia (D9) com o fechamento total da ferida. Essa taxa de regressão evidencia um processo cicatricial contínuo e eficiente, considerando a fase mais intensa da cicatrização entre os dias D3 e D7, seguida por uma fase de maturação até o fechamento completo da ferida.

Figura 9: A: Dia 1, Ferida lacerante na região do jarrete do membro pélvico direito medindo 3,318cm x 3,364cm, com área total de 7,28cm ; B: Dia 3, primeira aplicação do PRP Gel na ferida medindo 3,310cm x 3,275cm, com área total de 6,989cm, C: Dia 5, segunda aplicação do PRP Gel, ferida medindo 2,231cm x 2,034cm, com área total de 3,586cm; D: Dia 7, terceira aplicação do PRP Gel, ferida medindo 1,307cm x 1,596cm, com área total de 2,629cm; E: Dia 9, ferida com total área de cicatrização e aspecto liso, finalizando o protocolo com o paciente. **Fonte:** 1º RCG, 2025.

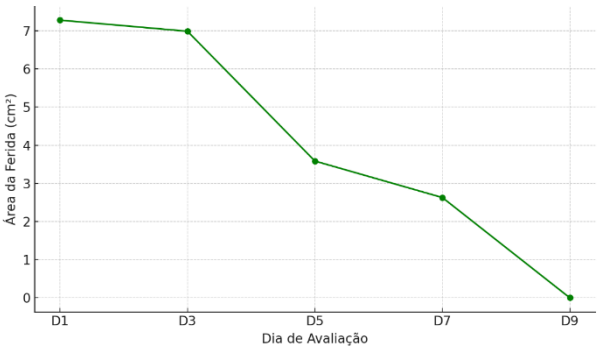

Gráfico 6: Gráfico da evolução da área da ferida (cm²) comparado com o tempo (dias).

Discussão

As feridas abertas representam uma das afecções mais frequentes na prática clínica de equinos, localizadas especialmente na porção distal dos membros torácicos e pélvicos, causadas principalmente por traumas (Fowler et al., 2011; Theoret, 2013). Os casos clínicos avaliados neste trabalho confirmam essa tendência, uma vez que todas as lesões se localizavam nessas áreas anatômicas.

De acordo com Theoret e Wilmink (2013), devido à anatomia e ao comportamento desses animais, a cicatrização, especialmente nas regiões distais dos membros, se torna um processo desafiador, com elevado risco de contaminação, formação de tecido de granulação exuberante e retardo no fechamento da ferida. Mesmo diante dessas condições adversas, não foram observadas grandes complicações nos casos avaliados, o que sugere uma possível atuação moduladora do PRP sobre a resposta inflamatória e proliferativa.

A cicatrização de feridas pode ocorrer por primeira ou segunda intenção, sendo essa distinção baseada, entre outros critérios, no grau de contaminação por microrganismos. As lesões são classificadas como limpas, limpas-contaminadas, contaminadas ou infectadas (Theoret, 2013). Em equinos, a cicatrização por segunda intenção é a mais comum, uma vez que a espécie, por sua natureza e pelas condições ambientais às quais está exposta, apresenta maior propensão à contaminação. Dessa forma, muitas feridas já se encontram contaminadas ou infectadas no momento da avaliação clínica, o que inviabiliza o uso da cicatrização por primeira intenção (Paganela et al., 2009). Essa característica foi observada nos casos clínicos deste trabalho, em que todas as feridas foram tratadas por segunda intenção, devido à presença de contaminação ou ao tempo decorrido entre o trauma e o atendimento veterinário, o que impossibilitou o fechamento primário.

As feridas avaliadas neste estudo incluíram lesões laceratives, avulsões e feridas por abscessos, conforme classificação morfológica descrita por Hosgood (2006). Essa variedade reforça a complexidade do tratamento em equinos. A aplicação tópica do PRP demonstrou eficácia em acelerar a cicatrização em todos os tipos de lesões, evidenciando seu potencial terapêutico amplo e adaptável às diferentes características das feridas.

Embora a concentração plaquetária no PRP tenha variado entre os casos, os resultados indicam que níveis acima da concentração basal podem contribuir para o processo regenerativo, alinhando-se com estudos que destacam a importância dos fatores de crescimento presentes no PRP, como PDGF, TGF-β, VEGF e EGF (Marx, 2004; Textor, 2011). Esses fatores atuam na modulação da resposta inflamatória, estimulam a angiogênese, a proliferação de fibroblastos e a síntese de

colágeno, promovendo a cicatrização eficiente. Além disso, por ser um produto autólogo, o PRP apresenta potencial antimicrobiano e baixo risco de reação imunológica (Nikolidakis; Jansen, 2008), o que reforça sua relevância como opção terapêutica no tratamento de feridas de segunda intenção em equinos.

Utilizando o protocolo descrito por Ferraz et al. (2007), no qual foram realizadas duas centrifugações, a primeira a 800 rpm por 10 minutos e a segunda a 1600 rpm por 10 minutos, a concentração média de plaquetas obtida foi 10,4 vezes maior que a do sangue total. Apesar das controvérsias acerca dos protocolos não padronizados e da concentração plaquetária ideal, existe um intervalo de eficácia. Segundo Sánchez et al. (2007), contagens de uma a quatro vezes acima da basal resultam em efeitos positivos para a regeneração tecidual. Dessa forma, a concentração plaquetária obtida no PRP é coerente com os resultados positivos referentes à cicatrização com as aplicações do PRP.

A necessidade de ter um manejo adequado no tratamento de feridas é de extrema importância para cada fase de cicatrização. Essas fases são divididas em fase de coagulação, inflamatória, proliferativa, contração e remodelação, caracterizadas por uma série de eventos, podendo ou não ser de forma concomitante (Schneider et. al., 2018). Considerando a fase em que se inicia o processo proliferativo, entre o D3 e o D5, podendo se estender até o D7, foi observado, em todos os casos avaliados, que durante esse período de aplicação do PRP gel houve maior contração da ferida. Durante a fase proliferativa, ocorre a intensa ativação de fibroblastos, produção de colágeno tipo III e formação de mio fibroblastos, que são células que atuam nessa fase de cicatrização (Schneider et al., 2018). Após a aplicação do PRP Gel nesse período, os FC estimulam diretamente esse processo, promovendo a reorganização da matriz extracelular e a tração das bordas da ferida.

Quando comparado ao processo de cicatrização com o uso do PRP, outras terapias, como a laserterapia, também têm demonstrado benefícios no tratamento de feridas em equinos. Segundo Fretz e Zhong et al. (1992), a utilização do laser contribui significativamente para a cicatrização, porém seu uso geralmente é como terapia coadjuvante, aliado a outros tratamentos, como a terapia medicamentosa, remoção mecânica de detritos celulares e uso de fitoterápicos, que auxiliam na reepitelização e potencializam a ação do laser (Urtiga, 2021).

No presente estudo, não foram utilizados tratamentos coadjuvantes, e o PRP, por meio de seus fatores de crescimento, promoveu o processo cicatricial de forma independente. De modo semelhante, a ozonioterapia, segundo Prado et al. (2020), tem sido empregada topicamente em feridas infectadas de equinos, promovendo cicatrização eficaz e reparação tecidual completa. Contudo, apesar dos relatos de sucesso, não há evidências concretas de que o ozônio isoladamente proporcione resultados equivalentes aos obtidos quando associado a terapias medicamentosas, como antibióticos e anti-inflamatórios.

Destaca-se que, ao contrário dessas terapias, o PRP promove uma regeneração tecidual equilibrada, sem estimular a proliferação celular excessiva que pode resultar em tecido de granulação exuberante, como demonstrado por Textor et al. (2007). Essa característica torna o PRP uma opção promissora e segura para o manejo de feridas em equinos, otimizando o processo cicatricial de forma natural e eficaz.

Conclusão:

O PRP gel demonstrou ser uma alternativa terapêutica eficaz, acessível, possuindo um grande potencial de aplicabilidade no tratamento de feridas em equinos. Através da análise dos seis casos clínicos acompanhados, foi possível observar que o PRP contribuiu para acelerar a contração da ferida, favorecer a formação de tecido de granulação funcional e a reepitelização, sem a necessidade de associação a outras terapias para auxiliar nesse processo. A aplicação do PRP, mesmo com variações na concentração plaquetária entre as amostras, apresentou resultados clínicos satisfatórios, evidenciando sua eficácia mesmo em contextos fisiologicamente desafiadores.

Com isso, este estudo contribui para um avanço nas terapias alternativas e regenerativas na medicina veterinária equina. No entanto, são necessários mais estudos a fim de padronizar protocolos de aplicação e avaliar fatores individuais que possam influenciar os resultados, como a gravidade da lesão, a resposta biológica do paciente e a frequência de aplicação.

Agradecimentos:
Ana Júlia Ramiro

Em primeiro lugar, agradeço a Deus, por me conceder força, sabedoria e saúde ao longo dessa caminhada. Desejo expressar minha gratidão à minha família, que são meu porto seguro, meu alicerce e minha motivação para continuar. À minha mãe, pelo amor incondicional. Obrigada por estar sempre ao meu lado, mesmo nos momentos mais difíceis. À minha irmã Alice, por ser minha companheira de vida, por cada palavra de incentivo, por cada gesto de carinho e por acreditar em mim mesmo quando eu duvidei. Ter você comigo fez toda a diferença

Um agradecimento muito especial ao meu pai, que não é apenas um grande veterinário, mas um exemplo de bondade, integridade e amor. Foi pelo exemplo dele, pela paixão que ele tem a profissão e pelo amor que sempre demonstrou aos animais e à família, que escolhi esse caminho. Pai, sou

imensamente grata por todo o amor, apoio e inspiração que você me deu. Tudo que sou e conquistei, devo a você. Ao Ruan, que sempre me incentivou a seguir em frente e esteve ao meu lado nos momentos de cansaço e conquistas. Seu amor e paciência foram fundamentais para que eu pudesse chegar até aqui.

Aos meus amigos que fizeram essa caminhada mais leve e divertida, especialmente à Júlia, que além de ser minha dupla na veterinária, se tornou uma irmã de coração. A todos os meus professores que contribuíram com meu crescimento profissional, através dos seus conhecimentos técnicos, a ética e a paixão pela profissão. Este trabalho marca o começo da minha vida profissional como médica veterinária, agradeço a todos que fizeram parte dessa história.

Júlia Freitas

É com muita alegria e gratidão que escrevo este agradecimento, em primeiro lugar, a Deus que sempre esteve comigo, me guiando e cuidando de tudo, apesar de todas as dificuldades enfrentadas ao longo dessa graduação. Agradeço a Deus por ter me dado uma família que sempre me apoiou, meus pais, que se desdobraram para proporcionar um ensino de qualidade para mim, à minha irmã, que sempre esteve disposta a me ajudar, à minha vovó, com as suas orações e ao meu marido, que fez tudo isso se tornar algo leve e gratificante, que mostrou a minha capacidade de finalizar essa jornada e que sempre foi compreensivo comigo.

Agradeço ao nosso professor orientador, Henrique Caetano, por aceitar e caminhar junto conosco nesse trabalho, por todos os sinceros conselhos e por toda a dedicação, juntamente com a Tenente Mariana Bonow. A todo o corpo docente da Universidade Católica de Brasília, que se dedicaram ao longo dessa jornada, proporcionando experiências e conhecimentos, contribuindo para o nosso futuro profissional.

Aos meus amigos que me ajudaram e fizeram minhas manhãs mais alegres. Em especial, à minha dupla de TCC, Ana Júlia, que topou esse desafio comigo, me fazendo não desistir e sempre buscando alternativas para solucionar os problemas que tivemos durante essa caminhada. Agradeço por seguir firme e forte comigo, apesar de tantos obstáculos, e agradeço por ser mais que uma amiga de sala. Obrigada pelos conselhos e por toda a preocupação, a nossa amizade vai muito além da Medicina Veterinária. Por fim, gostaria de expressar a minha gratidão por cada um que esteve nessa caminhada também e que não foi citado. Isso é só o começo!

Referências:

Brossi, P. M., Moreira, J. J., Machado, T. S., & Baccarin, R. Y. A. (2015**). Platelet-rich plasma in orthopedic therapy: a comparative systematic review of clinical and experimental data in equine and human musculoskeletal lesions**. *BMC Veterinary Research*, 11(98)

DIAS, L. G. G. G. et al**. Intra-articular platelet-rich plasma administration in induced chondral lesions in horses**. Arquivo Brasileiro de Medicina Veterinária e Zootecnia, v. 73, n. 5, p. 1091 1098, 2021. DOI: 10.1590/1678-4162-11890.

FERRAZ, C. E. et al**. Protocolo para obtenção de plasma rico em plaquetas em equinos.** ResearchGate, 2007. Disponível em: https://www.researchgate.net/publication/258262654. Acesso em: 04 maio 2025.

FIGUEIREDO, M. A. F.; ALVES, G. E. S.; MICHEL, A. F. R. M.; LIMA, A. E. L.; WENCESLAU, A. A.; FERREIRA, M. L.; CLARK, R. M. O.; AYRES, M. C. C. **Efeito do tratamento com Plasma Rico em Plaquetas sobre lesões do ligamento suspensor do boleto de equinos, induzidas experimentalmente**. Revista Brasileira de Medicina Veterinária, v. 38, Supl. 1, p. 85–92, jun. 2016

FOWLER, D. et al. **Incidência de lesões locomotoras no cavalo**. CORE, 2011. Acesso em: 04 maio 2025.

FRETZ, P. B.; LI, Z. **Low energy laser irradiation treatment for second intention wound healing in horses**. Canadian Veterinary Journal, v. 33, n. 10, p. 650–653, 1992.

FRISBIE, D. D. et al**. Evaluation of autologous conditioned plasma for the treatment of induced osteoarthritis in horses**. American Journal of Veterinary Research, v. 70, n. 2, p. 277–282, 2009.

HOSGOOD, G. **Stages of wound healing and their clinical relevance.** Veterinary Clinics of Small Animal Practice, v. 36, n. 4, p. 667–685, 2006.

LANDESBERG, R.; ROY, M.; GLICKMAN, R. S. **Quantification of growth factor levels using a simplified method of platelet-rich plasma gel preparation.** Journal of Oral and Maxillofacial Surgery, v. 58, n. 3, p. 297–300, 2000.

LANGE-CONSIGLIO, A. et al**. Platelet rich plasma (PRP) in horse tendon and ligament injuries**. Journal of Equine Veterinary Science, v. 34, n. 4, p. 534–538, 2014. DOI: 10.1016/j.jevs.2013.10.002.

LYNCH, S. E.; COLVIN, R. B.; ANTONIADES, H. N. **Growth factor in wound healing: single and synergistic effects on partial thickness porcine skin wounds.** Journal of Clinical Investigation, v. 84, n. 2, p. 640–646, 1989.

MARX, R. E. **Platelet-rich plasma: evidence to support its use**. Journal of Oral and Maxillofacial Surgery, v. 62, p. 489–496, 2004.

McGREEVY, P. D.; CRIPPS, P. J.; FRENCH, N. P.; GREEN, L. E.; NICOL, C. J. **Management factors associated with stereotypic and redirected behaviour in the thoroughbred horse**. *Equine Veterinary Journal*, v. 27, n. 2, p. 86-91, mar. 1995. doi:10.1111/j.2042-3306.1995.tb03041.x.

NETO, J. C. L. **Considerações sobre a cicatrização e o tratamento de feridas cutâneas em equinos**. Revista Portuguesa de Ciências Veterinárias, 2003. Acesso em: 04 maio 2025.

NIKOLIDAKIS, D.; JANSEN, J. A. **The biology of platelet-rich plasma and its application in oral surgery: literature review.** Tissue Engineering Part B: Reviews, v. 14, n. 3, p. 249–258, 2008.

PAGANELA, J. C. et al. **Abordagem clínica de feridas cutâneas em equinos.** Revista Portuguesa de Ciências Veterinárias, v. 104, p. 569–572, 2009.

PARISI, G. G. et al**. Avaliação do potencial angiogênico do plasma rico em plaquetas no ligamento suspensor do boleto de equinos.** Revista Acadêmica Ciência Animal, v. 15, p. 31–32, 2017.

PRADO, L. G. M. et al. **Ozonioterapia no tratamento de feridas em equino**. FAEF Revista, v. 34, p. 1–6, 2020.

SAJJAD, A. et al. **The best protocol to treat equine skin wounds by second intention healing**. Veterinary Sciences, v. 10, n. 2, 2023. Acesso em: 04 maio 2025.

SANCHEZ, M. et al. **Comparison of surgically repaired Achilles tendon tears using platelet-rich fibrin matrices.** American Journal of Sports Medicine, v. 35, n. 2, p. 245–251, 2007.

SCHMIDT, C. E.; LEWIS, K**. Tissue engineering: Part A: principles of wound healing and regeneration**. Tissue Engineering, v. 12, n. 8, p. 2133–2143, 2006.

SCHNEIDER, R. K. et al**. Biological function and regulation of fibroblasts in wound healing**. Advances in Wound Care, v. 7, n. 9, p. 399–410, 2018.

SYSMEX. **Contagem de plaquetas por fluorescência (PLT-F)**. Sysmex Portugal, 2024. Acesso em: 08 maio 2025.

TENA, B. et al. **Use of platelet-rich plasma in the treatment of suspensory ligament injuries in horses**. Animals, v. 11, n. 5, 1244, 2021. DOI: 10.3390/ani11051244.

TERKELTAUB, R.; GINSBERG, M. H. **Cicatrização: conceitos atuais e recursos auxiliares - Parte I.** Anais Brasileiros de Dermatologia, v. 73, n. 5, p. 431–438, 1998. Acesso em: 04 maio 2025.

TEXTOR, J. A. **Autologous biologic treatment for equine musculoskeletal injuries: platelet-rich plasma and IL-1 receptor antagonist protein**. Veterinary Clinics of North America: Equine Practice, v. 27, n. 2, p. 275–298, 2011.

TEXTOR, J. A.; NUNAMAKER, D. M.; RICHARDSON, D. W. **The effect of platelet-rich plasma on the clinical healing of full-thickness skin wounds in horses.** Veterinary Surgery, v. 36, n. 3, p. 252 260, 2007.

THEORET, C. L.; WILMINK, J. M. **Aberrant wound healing in the horse: naturally occurring conditions reminiscent of those observed in man**. Wound Repair and Regeneration, v. 21, n. 4, p. 365–371, 2013.

URTIGA, B. C. **A utilização de laserterapia no tratamento de feridas em equinos.** 2021. Trabalho de Conclusão de Curso (Bacharelado em Medicina Veterinária) – Centro Universitário de Brasília, Brasília, 2021.

WHITE, R.; EDMONDSON, S.; BROWN, F**. Document of consensus. *Wounds UK (Revista de Cuidados de Feridas)***, v. 28, n. 3, mar. 2019. Disponível em: <consenso-revista-de-cuidados-de-feridas-mar-2019

WILMINK, J. M. et al. **Retrospective study of prognostic indicators and treatment of equine non grafted full-thickness skin wounds**. Veterinary Record, v. 157, n. 7, p. 193–197, 2005.